



Sveriges lantbruksuniversitet  
Fakulteten för veterinärmedicin och husdjursvetenskap

# Är *Treponema*-arter möjliga etiologiska agens till öronnekros hos gris?

*Niclas Högberg*





Sveriges lantbruksuniversitet  
Fakulteten för veterinärmedicin och husdjursvetenskap

## Är *Treponema*-arter möjliga etiologiska agens till öronnekros hos gris?

Are *Treponema* spp. possible aetiological agents to porcine necrotic ear syndrome?

Niclas Högberg

**Handledare:**

Märit Pringle, SLU, Institutionen för biomedicin och veterinär folkhälsovetenskap

**Examinator:**

Désirée S. Jansson, SLU, Institutionen för biomedicin och veterinär folkhälsovetenskap

**Omfattning:** 15 hp

**Kurstitel:** Självständigt arbete i veterinärmedicin

**Kurskod:** VM0068

**Program:** Veterinärprogrammet

**Nivå:** Grund, G2E

**Utgivningsort:** SLU Uppsala

**Utgivningsår:** 2010

**Omslagsbild:** -

**Serienamn, delnr:** Veterinärprogrammet, examensarbete för kandidatexamen Nr. 2010: 10  
Institutionen för biomedicin och veterinär folkhälsovetenskap, SLU

**On-line publicering:** <http://epsilon.slu.se>

**Nyckelord:** öronnekros, spiroket, *Treponema*, *Treponema pedis*, öronbitning, nekrotiska hudsår, gris.

**Key words:** necrotic ear syndrome, spirochete, porcine, pig, *Treponema*, *Treponema pedis*, ear biting.



## INNEHÅLLSFÖRTECKNING

SAMMANFATTNING .....	2
SUMMARY .....	3
INLEDNING.....	4
MATERIAL OCH METODER .....	4
LITTERATURÖVERSIKT .....	4
Öronnekros.....	4
<i>Treponema</i> .....	6
Morfologi .....	6
Orala <i>Treponema</i> hos gris .....	7
Taxonomi och fylogeni .....	7
Virulensfaktorer.....	8
Etiologi.....	9
DISKUSSION.....	10
FÖRFATTARENS TACK.....	11
LITTERATURFÖRTECKNING .....	11



## SAMMANFATTNING

Denna litteraturstudie syftar till att utreda om *Treponema*-arter är tänkbara etiologiska agens till öronnekros hos gris. Sjukdomen drabbar främst unga djur och då framförallt efter avvänjning. Symptomen yttrar sig som ytliga lesioner eller nekroser på ytterörat och det är vanligt att många djur drabbas vid samma tidpunkt. Sjukdomen anses vara ett djurvälståndproblem men är inte associerad med några produktionsnedgångar. Vid bakteriologiska undersökningar finner man framförallt spiroketer, kockoida och kockobacillära bakterier. Spiroketer karaktäriseras av sin spiralform och sina periplasmatiske flageller. *Treponema* återfinns i normalfloran hos däggdjur och är sammankopplade med bl.a. orala sjukdomar hos människa och olika hudåkommor hos våra djur.

Få studier har gjorts gällande förekomsten av *Treponema*-arter hos gris men på senare tid har *Treponema pedis* isolerats från öronnekros, bogbladssår och gingiva. Förutom att *Treponema pedis* har isolerats vid hudåkommor och från den orala floran hos gris så kan arten även hittas vid smittsamt klöveksem hos nöt och fotröta hos får.

Inga försök har ännu gjorts för att utreda etiologin till öronnekros hos gris. Det är troligt att lesionerna är resultatet av en blandinfektion initierad av en hudskada. Påvisandet av *T. pedis* i både öronnekros och gingiva öppnar för möjligheten till delaktighet i etiologin. Detta stöds även av att de påvisats i smittsamt klöveksem hos nöt och att många *Treponema*-arter associeras med bl.a. periodontit hos människa.

## SUMMARY

The purpose of this review is to investigate if *Treponema* spp. are possible aetiological agents to porcine necrotic ear syndrome. Mainly young weaned animals fall ill with the disease. The symptoms include typical lesions consisting of necrosis of the outer ear. Commonly a large number of pigs fall ill during an outbreak. The disease is considered as an animal welfare problem but there is no documentation of production loss. At histological examination the findings include spirochaetes, cocci and coccobacilli. Spirochaetes are characterised by their helical shape and periplasmatic flagella. *Treponema* are found in the normal flora of mammals and are for example associated with human oral disease and skin disorders in animals.

Few studies concerning the occurrence of porcine *Treponema* spp. have been made. Recently however a new species, *Treponema pedis*, was isolated from necrotic ear syndrome, shoulder ulcers and gingiva. Besides that *Treponema pedis* can be found in skin disorders and within the oral flora of pigs the species is also found in digital dermatitis in cattle and contagious ovine digital dermatitis.

To date no studies have been made to investigate the aetiology of necrotic ear syndrome. The lesions are probably the result of a polymicrobial infection initiated of a skin injury. The fact that *T. pedis* has been detected in necrotic ear syndrome and gingiva opens for participation in the aetiology. This is supported by the findings of *Treponema* spp. in digital dermatitis and the fact of the participation in periodontal disease.



## INLEDNING

Öronnekros hos gris (på engelska: ear necrosis, necrotic ear syndrome eller ulcerative spirochetosis of the ear) ses främst som ett djurskyddsproblem. Detta beroende på att det ej finns dokumenterade uppgifter om produktionsnedgång i samband med sjukdomen (Cameron 2006). I en omfattande studie av prevalensen för olika kliniska tecken på sjukdom hos danska slaktsvin var öronnekros det vanligaste fyndet. Dessa utgjorde 30 % av alla rapporterade kliniska fynd (Petersen *et al.* 2008). I en holländsk studie var förekomst av lesioner i ytterörat, definierat som öronbitning, ett vanligt kliniskt fynd (28,3 %) (Blocks *et al.* 1994).

Sjukdomen drabbar främst unga avvanda grisar. De kliniska fynden innefattar alltifrån ytliga lesioner till nekroser, främst vid den ventrala basen av ytterörat (Harcourt 1973; Doster 1995; Cameron 2006). I lesionerna återfinns en mängd kocker samt spiroketer (Blandford *et al.* 1972; Harcourt 1973; Cameron 2006; Pringle *et al.* 2009). I ett flertal hudåkommor hos gris, som ansiktsnekros, sårinfektioner och fotröta, har spiroketer observerats sedan början av 1900-talet (Dodd 1906; Cleland 1908; Gilruth 1910; Neitz & Canham 1930).

Frågeställning: Är *Treponema*-arter möjliga etiologiska agens till öronnekros hos gris?

## MATERIAL OCH METODER

Artikelsökning via Pubmed, ISI Web of Knowledge, Google Scholar och Google books samt granskning av angivna referenser i funna artiklar.

Sökord: necrotic ear syndrome, ulcerative spirochetosis, porcine dermatitis, *Treponema*, ecology of spirochetes, porcine ear necrosis, Pringle, *Treponema pedis*, bovine digital dermatitis.

Begränsning: Då många artiklar syftar till smittsamt klöveksem har jag vid olika tillfällen begränsat sökningen så att dessa inte skall inkluderas.

För sekvensredigering, alignment och trädkonstruktion vid fylogenetiska undersökningar användes CLC Main Workbench 5 (CLC bio).

## LITTERATURÖVERSIKT

### Öronnekros

Öronnekros hos gris ses hos en till tio veckor gamla grisar och främst efter avvänjning. Den kliniska bilden karaktäriseras av bilaterala eller unilaterala nekroser på någon del av örat men främst vid basen av ytterörat och längs den ventrala kanten till örats spets (Fig. 1) (Harcourt 1973; Doster 1995; Cameron 2006). I en fallstudie (Harcourt 1973) rapporterades att lesioner först sågs två till tre veckor efter avvänjning, då som enstaka små områden med rodnad och skorpbildning. Under loppet av sex veckor ökade dessa i storlek, nya uppkom, sammanväxte

och spreds längs hela kanten av ytterörat. De ytliga lesionerna övergick efterhand till nekroser och efterlämnade i varierande grad en oregelbunden, trasig och blödande kant på örat.

Det är inte ovanligt att de nekrotiska områdena blir torra, skorpiga och böjda samt att förlust av delar eller hela örat ibland kan ses (Cameron 2006). Örat kan även bli förtjockat och kraftigt ödematöst. Under de nekrotiska lagren ses ofta oregelbundna missfärgade, svartgrå till röda, zoner (Harcourt 1973).

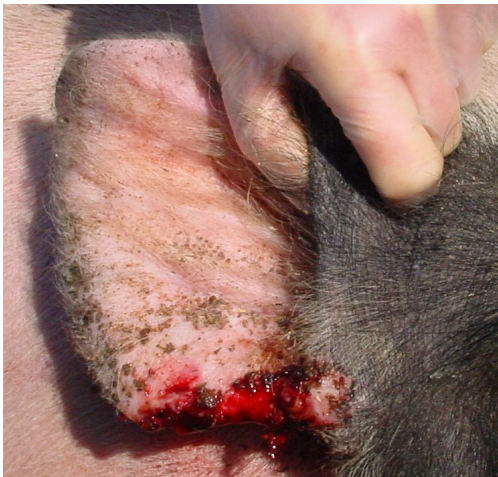

Fig. 1. Gris med utvecklad öronnekros.  
Foto: Claes Fellström.

Det är vanligt att många grisar drabbas samtidigt och att utbrott ofta drabbar en box grisar, med en incidens på upp till 80 %. Som predisponerande faktorer kan öronbitning och slagsmål nämnas (Cameron 2006).

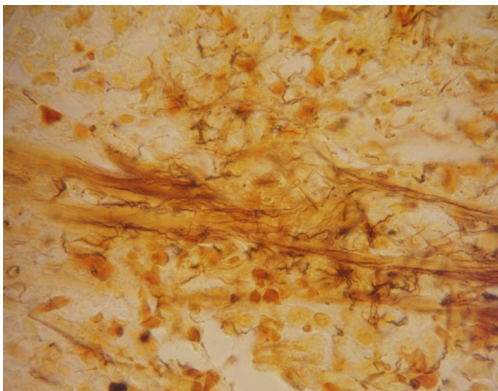


Fig. 2. Histologiskt snitt av öronnekros, silverfärgning.  
Foto: Märith Pringle.

I en studie (Pringle *et al.* 2009) av två grisbesättningar med återkommande utbrott av öronnekros hos avvanda grisar uppvisades kronisk ulcerativ och yttlig pustulär dermatit. Lesionerna var bilaterala och belägna vid örats nedre kant. Där till kunde akantos och hyperkeratos ses. Den skorpa som täckte epidermis bestod till stora delar av nekrotiska epidermala celler, degenererade inflammatoriska celler och ett proteininnehållande exsudat. Även hyperplasi kunde ses i de drabbade delarna av epidermis. De inflammatoriska förändringarna var påtagliga och neutrofiler utgjorde den största andelen av de

inflammatoriska cellerna. Vid silverfärgning (Fig. 2) sågs ett stort antal spiroketer. Dessa låg ofta samlade i stråk längsmed bindvävsfibrer och då oftast i anslutning till de nekrotiska delarna. Även kockoida och kockobacillära bakterier kunde ses både i exsudat i ytligare lesioner samt djupare i vävnaden i ulcerationerna (Pringle *et al.* 2009). Även Harcourt (1973) påvisade förekomst av spirocheter samt kockoida och kockobacillära bakterier vid öronnekros hos gris.

## **Treponema**

### **Morfologi**

Spiroketer är spiralformade och deras cellkropp består av dels en yttre membranstruktur och dels en protoplasmatiske cylinder. Gemensamt är även deras periplasmatiske flageller som är placerade mellan den yttre membranstrukturen och den protoplasmatiske cylindern (Fig. 3). Antalet flageller varierar beroende på art mellan en och ett hundratal per cell. Det har även visats att ett extracellulärt polysackaridlager liknande det hos gramnegativa bakterier kan förekomma (Chan & McLaughlin 2000).

Bakterier inom genus *Treponema* varierar i bredd mellan 0,2-0,7  $\mu\text{m}$  och i längd mellan 5-20  $\mu\text{m}$  (Harwood & Canale-Parola 1984). Antalet flageller varierar mellan en och åtta per cell beroende på art. Alla arter klassas som anaeroba. Dock anses några vara mikroaerofila (Edwards *et al.* 2003). Genus *Treponema* är bl.a. associerade med normalfloran i munhålan, digestionskanalen och kring genitalområdet hos däggdjur (Bergey & Holt 1994).

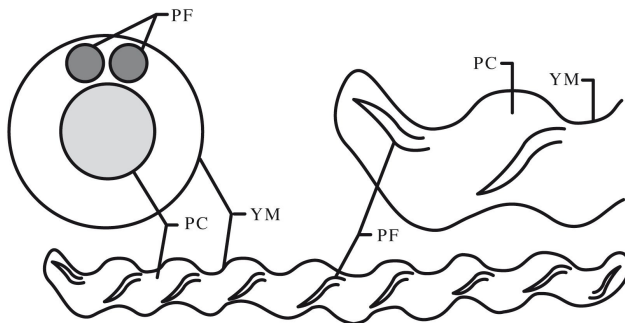


Fig. 3. Schematisk bild av *T. denticola*, PF: Periplasmatiske flagell, YM: Yttre membranstruktur, PC: Protoplasmatiske cylinder (illustration Lotta Olsson).

Den av Evans *et al.* (2009) nyligen isolerade och föreslagna *Treponema pedis* sp. nov. är Gramnegativ, anaerob, rörlig och spiralformad. Cellen är 5-16  $\mu\text{m}$  lång och 0,2-0,3  $\mu\text{m}$  bred med 4-10 spiraler. Den har 6 stycken flageller där tre utgår från varje cellända och överlappar vid cellens centrala del.

## Orala *Treponema* hos gris

Endast en studie har gjorts på förekomsten av orala spiroketer hos gris. Det har dock nyligen påvisats förekomst av orala *T. pedis* och *T. socranskii* hos gris genom undersökning av kulturer från gingiva med avseende på 16S rRNA-gensekvenser (Pringle *et al.* 2009). Det får anses troligt att fler orala arter skulle påvisas genom fler studier.

## Taxonomi och fylogeni

Mycket arbete återstår med att kartlägga *Treponema*-arter förknippade med dermatologiska infektioner hos våra djur. Då spiroketer är allmänt svårödlade måste man förlita sig mycket på odlingsoberoende fylogenetiska metoder så som 16S rRNA-gensekvensanalys. Genom dessa kan man lättare fastställa t.ex. fylogeni och prevalens av tidigare oklassificerade *Treponema*-arter (Klitgaard *et al.* 2008).

I studier (Pringle *et al.* 2009; Pringle & Fellström 2009) gällande förekomst av *Treponema* i öronnekros, bogbladssår och gingiva hos gris har man nyligen isolerat en tidigare icke namngiven *Treponema*-art hos grisar i Sverige liknande *T. pedis* isolerade från smittsamt klöveksem hos nöt i Storbritannien. Isolaten från Storbritannien har analyserats med avseende på släktskap inom genus *Treponema* och uppvisade släktskap med både *T. putidum* och *T. denticola*. Dock visade fylogenetiska undersökningar att isolaten tillhör ett specifikt kluster skilt från dessa taxa (Evans *et al.* 2009).

16S rRNA-genfragment isolerade av Pringle *et al.* (2009) från öronnekros och gingiva hos gris uppvisade polymorfism vid två nukleotidpositioner men var i övrigt identiska med *T. pedis* isolerade från smittsamt klöveksem (Evans *et al.* 2009). Även isolat från bogbladssår hos gris har visats tillhöra *T. pedis* (Pringle & Fellström 2009).

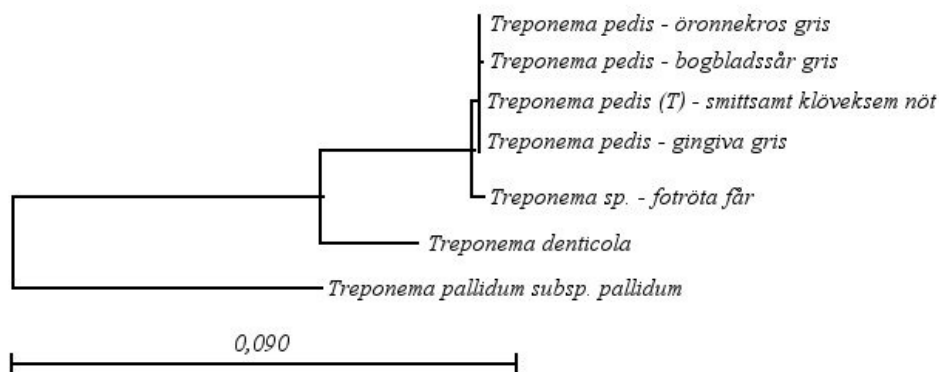


Fig 4. Fylogenetiskt träd över utvalda arter av *Treponema* spp. grundat på 16S rRNA-gensekvensanalys (1408 positioner). Stamnummer uppifrån och ned: *T. pedis* T A4, FJ805856; *T. pedis* B683, GQ923777; *T. pedis* (T) T3552B, EF061267; *T. pedis* T M1, FJ805835; *Treponema* sp. G179, AF363634; *T. denticola* II:11:33520, M71236; *T. pallidum* subsp. *pallidum* str. Nichols, AE000520.

## Virulensfaktorer

### *Motilitet*

Spiralformen, flagellerna samt en intakt kemotaxisk förmåga möjliggör motilitet (Edwards *et al.* 2003). Spiroketer har förmågan att röra sig i miljöer med hög viskositet som i slemhinnor och inter- och intracellulära rum hos värdjuret (Chan & McLaughlin 2000; Edwards *et al.* 2003). Förmågan till förflyttning genom högviskösa miljöer kan ge ekologiska fördelar (Harwood & Canale-Parola 1984; Chan & McLaughlin 2000).

### *Adhesion*

Adhesion till värdcellen anses vara ett av de primära skedena vid kolonisation och infektion av värden. Lite är känt om interaktionerna mellan värdceller och animala *Treponema*-arter (Edwards *et al.* 2003). *Treponema denticola* har visats kunna fästa in till bl.a. fibroblaster i gingiva, extracellulära proteiner så som fibronektin, basalmembranproteinet laminin, typ 1 och typ IV kollagen och fibrinogen, hos människa. Det har även visats att *T. denticola* kan binda in till polysackariden hyaluronsyra som återfinns i rikliga mängder i epitel och bindväv (Chan & McLaughlin 2000; Edwards *et al.* 2003). Interaktionerna med matrixkomponenter så som kollagen och hyaluronsyra tros underlätta penetrationen av olika värdcellslager. Orala *Treponema*-arter binder mer fördelaktigt till aktivt delande epitelceller. Det är tänkbart att de fysiologiskt liknar celler som återfinns i inflammerade periodontalfickor (Edwards *et al.* 2003).

### *Cytotoxisk effekt*

Faktorer som bidrar till bakteriell virulens inkluderar bl.a. vävnadsförstörande enzymer som proteinaser och fosfolipaser, inflammatoriska mediatorer och toxiner. Som tidigare nämnts är lite känt om virulensfaktorer hos animala *Treponema*-arter. Dock är kunskapen om humana orala *Treponema*-arter större och en rad polypeptider har identifierats som möjliga virulensfaktorer (Edwards *et al.* 2003). *Treponema denticola* har visats kunna ge blåsbildning i plasmamembran, cellavskiljning från underliggande lager, minskad cellproliferation och celldöd (Chan & McLaughlin 2000). Det bäst karakteriserade proteaset hos *Treponema*, Chymotrypsin-like proteas (CTLP) hos *T. denticola*, exponeras på cellytan, degraderar matrixproteiner och underlättar migrationen genom basalmembranet. CTLP stimulerar även nedbrytning av kollagen typ I och II genom att aktivera prokollagenaser. Major surface protein (Msp) är ett dominerande cellyteantigen och medierar flera cytopatogena effekter på epitelceller och erythrocyter. Msp har återfunnits hos en rad *Treponema*-arter men effekter hos dessa är inte utredda (Edwards *et al.* 2003). En rad andra proteolytiska aktiviteter är associerade med *T. denticola*, bl.a. produktion av trypsinlika proteaser (Tabell 1) (Wyss *et al.* 2004).

Tabell 1. Enzymaktivitet hos *T. denticola* och *T. pedis* (modifierad från Evans *et al.* 2009)

	<i>T. denticola</i>	<i>T. pedis</i>	Funktion
Kymotrypsin	+	+	Klyver C-terminalsidan på bl.a. tyrosin, tryptofan och leusin (Burrell)
Esteras C4	+	+	
Esteraslipas C8	-	+	
Trypsin	+	+	Katalyserar hydrolys av karboxylgruppen hos arginin och lysin (MeSH 2009).

## Etiologi

Det finns övertygande indikationer på att *Treponema*-arter är starkt associerade med periodontit hos människa och att de är sammankopplade med klövsjukdomar hos får och nöt. Dock är dessa förknippade med en komplex mikrobiell flora. Det är troligt att sjukdom initieras och utvecklas genom förändringar av den mikrobiella floran åtföljande förändringar i miljön. Utvecklingen av periodontit hos människa initieras av att gingiva koloniserar, framförallt av arter tillhörande genus *Neisseria*, *Haemophilus*, *Streptococcus* och *Actinomyces*. Dessa bakterier underlättar för sekundära kolonisatörer, i synnerhet genus *Fusobacterium*, vilket leder till anaeroba miljöer och tillväxt av bl.a. *T. denticola* (Edwards *et al.* 2003).

Smittsamt klöveksem förefaller ha en komplicerad etiologi och involverar infektion av flera arter av genus *Treponema*. Det finns starka indikationer på att arter med fylogenetiskt släktskap till orala *Treponema*-arter är involverade i patogenes vid smittsamt klöveksem (Edwards *et al.* 2003). I en studie av smittsamt klöveksem fann Evans (2009) en tidigare ej beskriven art inom genus *Treponema*, numera *Treponema pedis*, vars närmaste fylogenetiska släkting anses vara *T. denticola* och *T. putidum*.

Då knappt någon forskning genomförts på öronnekros hos gris är etiologin föga utredd. Det är troligt att lesionerna är ett resultat av en blandinfektion till följd av en hudskada. Det har föreslagits att en primärinfektion av *Staphylococcus hyicus* följs av mer invasiva streptokocker och spiroketer (Cameron 2006). Pringle (2009) påvisade i en studie av öronnekros en hos gris ej tidigare isolerad *Treponema*-art, överensstämmande med isolat från smittsamt klöveksem hos nöt i Storbritannien (Evans *et al.* 2008). Därtill påvisades ett stort antal kocker, bl.a. *S. hyicus* och betahemolyserande streptokocker. Den påvisade *Treponema*-arten har sedan identifierats (Pringle & Fellström 2009) som den av Evans (2009) föreslagna *T. pedis*. I en studie av bogbladssår hos gris (Pringle & Fellström 2009) fann man *T. pedis* som enda *Treponema* sp. i isolatet.

## DISKUSSION

Denna litteraturstudie har gjorts med målsättningen att utröna om *Treponema*-arter är tänkbara etiologiska agens till öronnekros hos gris. Trots att spiroketer observerats vid olika hudlesioner hos gris sedan tidigt 1900-tal (Dodd 1906; Cleland 1908; Gilruth 1910; Neitz & Canham 1930) har få studier genomförts. Gällande öronnekros är det endast Pringle (2009) som undersökt med avseende på förekomst av *Treponema*. En möjlig anledning till detta kan vara att öronnekros ej leder till produktionsnedgång utan anses vara ett välfärdsproblem. Detta trots att studier har visat på en hög prevalens samt att tillståndet får anses smärtsamt (Blocks *et al.* 1994; Petersen *et al.* 2008). Mer forskning finns gällande bl.a. periodontit hos människa samt smittsamt klöveksem hos nöt och här finns mycket kunskap om *Treponema* att hämta.

Vid bakteriologisk samt histologisk undersökning av lesioner kan förutom spiroketer också flertalet kockoida och kockobacillära bakterier ses (Harcourt 1973; Pringle *et al.* 2009). Även vid periodontit hos människa samt vid smittsamt klöveksem hos nöt återfinns en komplex blandflora (Edwards *et al.* 2003). Detta kan tyda på en liknande etiologi där förändringar i miljö följs av förändringar i den mikrobiella floran. Att dessa förändringar skulle kunna initieras av hudskador orsakade av bl.a. öronbitning anser jag som högst troligt vilket också får stöd i litteraturen (Harcourt 1973; Doster 1995; Cameron 2006).

Som Pringle (2009) påtalar så tyder den ofta höga prevalensen, lesionernas konsekventa lokalisering samt den ofta epidemiska spridningen på att det ej är en bakteriell opportunistisk infektion. Då skulle en oral kontamination av hudlesioner bättre stämma överens med anamnesen.

Vidare har Pringles (2009) påvisande av orala *T. pedis* samt isolat av *T. pedis* från öronnekros skänkt mer kunskap om *Treponema* hos gris. Trots en polymorfism mellan dessa kan slutsatsen att grisars oralflora kan inkludera *T. pedis* som återfinns i öronnekros dras. Ytterligare stöd för att *Treponema* är delaktig i etiologin fås genom Pringle och Fellströms (2009) isolering av *T. pedis* från bogbladssår samt Evans (2009) påvisande av *T. pedis* i smittsamt klöveksem hos nöt. Som visats i de fylogenetiska undersökningarna har *T. pedis* återfunnits i hudlesioner hos tre djurarter. Detta stärker bilden av dess eventuella patogena effekt samt en eventuell spridning mellan arter.

Studier som undersöker virulensfaktorer och enzymaktivitet hos porcina *Treponema* saknas och skulle vara till hjälp för avgörandet av dess eventuella del av etiologin. Dock visar enzymaktivitet hos *T. pedis* på stora likheter med *T. denticola*, som tros ha del vid periodontala sjukdomar hos människa (Evans *et al.* 2009). Att *T. denticola* har uppvisat cytopatogen effekt på epitelceller samt att en rad virulensfaktorer som underlättar kolonisation kan tyda på att liknande följder utvecklas vid infektion av *T. pedis*.

Sammanfattningsvis är det svårt att nå konklusioner angående öronnekros hos gris och de påvisade *Treponema*-arternas eventuella del i etiologin. Mycket tyder på att de har en central del i utvecklandet av sjukdom. Dock saknas tillräckliga studier för att fullt förstå den

bakomliggande etiologin. Ökad kunskap om *Treponema*-arters del i hudåkommor hos gris skulle dels kunna leda till förbättrade betingelser för drabbade grisar i form av profylaktiska åtgärder samt förbättrad behandling och dels skulle kunskapen kunna tillämpas hos andra arter.

## FÖRFATTARENS TACK

Jag vill tacka min handledare Märith Pringle för all hjälp under arbetets gång, Claes Fellström för foton, samt Lotta Olsson för hjälp med illustrationer.

## LITTERATURFÖRTECKNING

Bergey, D.H. & Holt, J.G. (2000). *Bergey's manual of determinative bacteriology*. 9 uppl. Philadelphia. Lippincott Williams & Wilkins.

Blandford, T.B., Bygrave, A.C., Harding, J.D.J., Little, T.W.A. (1972). Suspected porcine ulcerative spirochaetosis in England. *The Veterinary Record*. 90(1). 15.

Blocks, G., Vernooij, J. & Verheijden, J. (1994). Integrated quality control project: relationships between pathological findings detected at the slaughterhouse and information gathered in a veterinary health scheme at pig farms. *Veterinary Quarterly*. 16(2). 123-127.

Burrell, M.M. (1994). *Enzymes of Molecular Biology*. 16 uppl. New Jersey. Humana Press.

Cameron, R.D.A. (2006). Diseases of the skin. I: B.E. Straw, J. Zimmerman, S. D'Allaire & D.J. Taylor, eds. *Diseases of Swine* (9 uppl). Ames. Blackwell Publishing. sid. 179–198.

Chan, E.C.S. & McLaughlin, R. (2000). Taxonomy and virulence of oral spirochetes. *Oral Microbiology and Immunology*. 15(1). 1-9.

Cleland, J.B. (1908). Note on Spirochaetes in Castration Tumours of Pigs. *Parasitology*. 1(03). 218-219.

Dodd, S. (1906). A disease of the pig due to a spirochaeta, *Journal of Comparative Pathology and Therapeutics*, 19, 216–222.

Doster, A.R. (1995). Skin diseases of swine. *Journal of Swine Health Production*. 3. 256–261.

Edwards, A., Dymock, D. & Jenkinson, H. (2003). From tooth to hoof: treponemes in tissue-destructive diseases. *Journal of Applied Microbiology*. 94(5). 767-780.

Evans, N.J., Brown, J.M., Demirkan, I., Murray, R.D., Vink, V.D., Blowey, R.D., Hart, C.A., Carter, S.D. (2008). Three unique groups of spirochetes isolated from digital dermatitis lesions in UK cattle. *Veterinary Microbiology*. 130(1-2). 141-150.



- Evans, N.J., Demirkan, I., Murray, R.D., Birtles, R.J., Hart, C.A., Carter, S.D. (2009). *Treponema pedis* sp. nov., a spirochaete isolated from bovine digital dermatitis lesions. *International Journal of Systematic Evolutionary Microbiology*. 59(5). 987-991.
- Gilruth, J.A. (1910). Spirochaetae in lesions affecting the pig, *Proc. Royal Society Victoria*, 23, 105–109.
- Harcourt, R.A. (1973). Porcine ulcerative spirochaetosis. *The Veterinary Record*. 92(24). 647-648.
- Harwood, C.S. & Canale-Parola, E. (1984). Ecology of spirochetes. *Annual Reviews in Microbiology*. 38(1). 161–192.
- Klitgaard, K., Boye, M., Capion, N., Jensen, T.K. (2008). Evidence of Multiple *Treponema* Phylotypes Involved in Bovine Digital Dermatitis as Shown by 16S rRNA Gene Analysis and Fluorescence In Situ Hybridization. *Journal of Clinical Microbiology*. 46(9). 3012-3020.
- National Library of Medicine – Medical Subject Headings. MeSH Descriptor Data. [online] (2009/08/28) Tillgänglig: [http://www.nlm.nih.gov/cgi/mesh/2010/MB\\_cgi?mode=&term=Trypsin](http://www.nlm.nih.gov/cgi/mesh/2010/MB_cgi?mode=&term=Trypsin) (2010-03-03)
- Neitz, W.O., Canham, A.S. (1930). A short note on the spirochaetal wound infections of pigs. *Report of the Director of Veterinary Services and Animal Industry*, 16, 69–79.
- Petersen, H.H., Nielsen, E.O., Hassing, A-G., Ersboll, A.K., Nielsen, J.P. (2008). Prevalence of clinical signs of disease in Danish finisher pigs. *Veterinary Record*. 162(12). 377-382.
- Pringle, M., Backhans, A., Otman, F., Sjölund, M., Fellström, C. (2009). Isolation of spirochetes of genus *Treponema* from pigs with ear necrosis. *Veterinary Microbiology*. 139(3-4). 279-283.
- Pringle, M. & Fellström, C. (2009). *Treponema pedis* isolated from a sow shoulder ulcer. *Veterinary Microbiology*. Doi: 10.1016/j.vetmic.2009.10.027
- Wyss, C., Moter, A., Choi, B.K., Dewhirst, F.E., Xue, Y., Schüpbach, P., Göbel, U.B., Paster, B.J., Guggenheim, B. (2004). *Treponema putidum* sp. nov, a medium-sized proteolytic spirochaete isolated from lesions of human periodontitis and acute necrotizing ulcerative gingivitis. *International Journal of Evolutionary Microbiology*. 54. 1117-1122.