



Sveriges lantbruksuniversitet
Swedish University of Agricultural Sciences

**Fakulteten för veterinärmedicin
och husdjursvetenskap**

*Institutionen för biomedicin och veterinär
folkhälsovetenskap*

Osteoartrit hos tävlingshästen

Hur diagnosticeras det idag och finns det några potentiella biomarkörer för benförändringarna?

Mikaela Andreasson

*Uppsala
2015*

Kandidatarbete 15 hp inom veterinärprogrammet

Kandidatarbete 2015:52

Osteoartrit hos tävlingshästen, hur diagnosticeras det idag och finns det några potentiella biomarkörer för benförändringarna?

Osteoarthritis in the elite horse, how is it diagnosed today and are there any potential biomarkers for the bonechanges?

Mikaela Andreasson

Handledare: Stina Ekman, institutionen för biomedicin och veterinär folkhälsovetenskap

Examinator: Eva Tydén, institutionen för biomedicin och veterinär folkhälsovetenskap

Kandidatarbete i veterinärmedicin

Omfattning: 15 hp

Nivå och fördjupning: grund nivå, G2E

Kurskod: EX0700

Utgivningsort: Uppsala

Utgivningsår: 2015

Elektronisk publicering: <http://stud.epsilon.slu.se>

Serienamn: Veterinärprogrammet, examensarbete för kandidatexamen / Sveriges lantbruksuniversitet, Institutionen för biomedicin och veterinär folkhälsovetenskap

Delnummer i serie: 2015:52

Nyckelord: Osteoartrit, BSP, OPG, Wnt, biomarkörer

Key words: Osteoarthritis, BSP, OPG, Wnt, biomarkers

Sveriges lantbruksuniversitet
Swedish University of Agricultural Sciences

Fakulteten för veterinärmedicin och husdjursvetenskap
Institutionen för biomedicin och veterinär folkhälsovetenskap

INNEHÅLLSFÖRTECKNING

Sammanfattning	1
Summary	2
Inledning.....	3
Material och metoder.....	4
Litteraturoversikt	4
Synovialleden	4
Ben och benbildning.....	5
Osteoartrit.....	7
Osteoartrit hos tävlingshästen	8
Diagnostiseringsmetoder i kotleden	8
Biomarkörer	8
Röntgen	9
Scintigrafi	9
MRI	9
Datortomografi-CT.....	10
Ultraljud	10
Artroskopi.....	10
Forskning på potentiella benmarkörer.....	10
Bone Sialoprotein (BSP)	10
Osteoprotegerin (OPG).....	11
Wnt.....	12
Diskussion	14
Litteraturförteckning	16

SAMMANFATTNING

Osteoartrit (OA) är en degenerativ och inflammatorisk ledsjukdom som drabbar både djur och människor och förkortar tävlingskarriären hos många hästar. Det är en komplex skada som troligen kan starta på olika ställen i leden och det är svårt att på ett tidigt skede ställa en diagnos. Idag används bland annat röntgen och MRI för att se ledförändringarna, men det pågår forskning kring om det finns mätbara biomarkörer för benvävnaden i serum eller ledvätska som tidigt skulle kunna visa ledförändringarna. Syftet med denna litteraturstudie är att beskriva OA på tävlingshästar och hur det diagnostiseras idag, med inriktning på kotleden, och undersöka forskningen kring tre potentiella biomarkörer avseende benförändringar vid tidig OA: bone sialoprotein (BSP), osteoprotegerin (OPG) och proteiner tillhörande Wnt-signalering.

BSP är ett protein som har en roll i formationen och modelleringen av ben hos den unga hästen. Det finns i högst koncentration i övergången mellan brosk och ben och är därför en tänkbar markör för förändringar i den delen av leden. OPG släpps ut av osteoblaster för att binda upp activator of nuclear factor- κ -B ligand (RANKL) som i frånvaro av OPG ökar osteoklasters katabola aktivitet och nedbrytning av ben. En ökad mängd OPG i serum och ledvätska har i flera studier visat sig ha ett samband med OA. Wnt liganderna är en familj av glykoproteiner som genom olika signalvägar har en stor påverkan på skelettets utveckling och regeneration. Flera olika Wnt-relaterade proteiner och gener har visat sig ha ett samband med OA.

BSP, OPG och Wnt-signalering är alla tänkbara markörer för OA hos häst, men ytterligare kunskap behövs för att veta vilka proteiner eller gener som är lämpliga och i vilket stadie av OA de kan detekteras. För att uppnå säker diagnostik behöver även forskningen utreda om biomarkörerna måste kombineras med andra diagnostiseringsmetoder.

SUMMARY

Osteoarthritis (OA) is a degenerative and inflammatory joint disease which affects both humans and animals and shortens the competitive career of many horses. It's a complex disease that most likely can arise in different structures of the joint which makes it hard to diagnose in an early state. X-ray and MRI are two methods used today for diagnosing OA. To detect early changes in a joint there is a need for the development of diagnostic biomarkers that can be identified in synovial fluid or serum. The aim of this study is to describe OA in the elite horse, how it is diagnosed today, with focus on the fetlock joint, and to study the research of three of the potential biomarkers for bone lesions in early OA: bone sialoprotein (BSP), osteoprotegerin (OPG) and proteins belonging to the Wnt-signaling pathways.

BSP is a protein with a role in the formation and modeling of bone in the young horse. Its highest concentration is found in the junction cartilage-bone and is therefore a considerable marker for changes in that part of the joint. OPG is released by osteoblasts and it binds to activator of nuclear factor- κ -B ligand (RANKL). In absence of OPG, RANKL increases the catabolic activity of osteoclasts and its degradation of bone. An increased amount of OPG in serum and synovial fluid has in several studies been associated with OA. Wnt is a family of glycoproteins acting through different signaling pathways and has a major influence on the development and regeneration of the skeleton. Several Wnt-related proteins and genes have been proven to have a connection with OA.

BSP, OPG and Wnt-signaling are all potential biomarkers for OA in the horse, but further knowledge is necessary to find out which proteins or genes are appropriate to use and at what state of OA they can be measured. Research is also needed to find out if the biomarkers have to be combined with other diagnostic methods to achieve the best results.

INLEDNING

Osteoartrit (OA) är en vanlig orsak till smärta och nedsatt prestation hos häst, särskilt hos tävlingshästar. Cirka 60 procent av skador som orsakar hälta hos häst beror på OA (för översikt se; McIlwraith *et al.*, 2012). En av de leder som är mest utsatt är frambenets kotled (MCP) då det är en ”high motion joint” som har stor rörelsekapacitet och tar emot mycket belastning hos en tävlingshäst (för översikt se; McIlwraith *et al.*, 2012; Neundorf *et al.*, 2010). De metoder som används för att diagnostisera OA idag: röntgen, ultraljud, CT och MRI, är specifika och kan endast fastställa skadan i ett sent skede (för översikt se; Ley, 2014). För att kunna ställa en tidig diagnos och därmed kunna se skadan innan det har blivit irreversibla förändringar behövs mer specifika, icke-invasiva metoder, som biomarkörer i synovialvätska eller serum. Tidigare har man ansett att OA alltid primärt beror på en degeneration av ledbrusk, men nyare forskning har visat att skadan alltid involverar en inflammation (för översikt se; Berenbaum, 2013) och också kan börja i övergången ledbrusk till subkondralt ben (Lacourt *et al.*, 2012; Ley, 2014). Det har gjorts mycket forskning för att utveckla biomarkörer som kan detektera en tidig skada på ledbrusk som indikerar en tidig OA (de Grauw, 2011; Goldring *et al.*, 2011), men i och med att skadan kan starta i det subkondralt benet behövs markörer även för benlesionerna. Tänkbara molekyler som skulle kunna fungera som markörer för förändringar i det subkondralt benet är osteoprotegerin (OPG), bone sialoprotein (BSP) och proteiner tillhörande Wnt-signaleringsvägen (Blom *et al.*, 2009; de Bri *et al.*, 1997; Byron *et al.*, 2010).

Denna kandidatuppsats syftar till att beskriva grundläggande ledförändringar vid OA hos tävlingshästen, vilka metoder som används för att diagnostisera OA idag, hur forskningsresultaten för potentiella benmarkörer ser ut och om de har potential för att användas som biomarkörer för tidig diagnostisering av OA hos tävlingshästar. När det gäller diagnostiken har jag valt att avgränsa min uppsats till frambenets kotled då den är en av de vanligaste lederna som drabbas av OA hos tävlingshästar (McIlwraith *et al.*, 2012; Neundorf *et al.*, 2010).

MATERIAL OCH METODER

Denna uppsats är en litteraturstudie. Jag har främst använt mig av databaserna Web of science, pubmed, scopus och Google scholar. Sökord: Osteoarthritis, horse or equine or thoroughbred, bone, Wnt-signaling, Wnt, osteoprotegrin or OPG, bone sialoprotein or BSP, diagnosis.

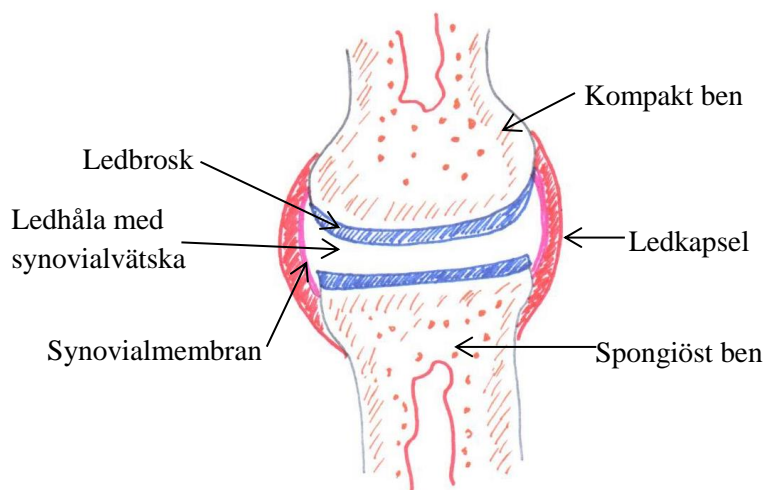
För att få grundläggande kunskap om OA och diagnostik har jag använt mig av följande böcker: Lameness in Horses (Adams & Stashak, 2011), Diagnosis and management of Lameness in the horse (Ross & Dyson, 2011), Pathologic Basis of Veterinary Disease (Zackary & McGavin, 2012), Physiology of Domestic Animals (Sjaastad, Sand & Hove, 2010).

LITTERATURÖVERSIKT

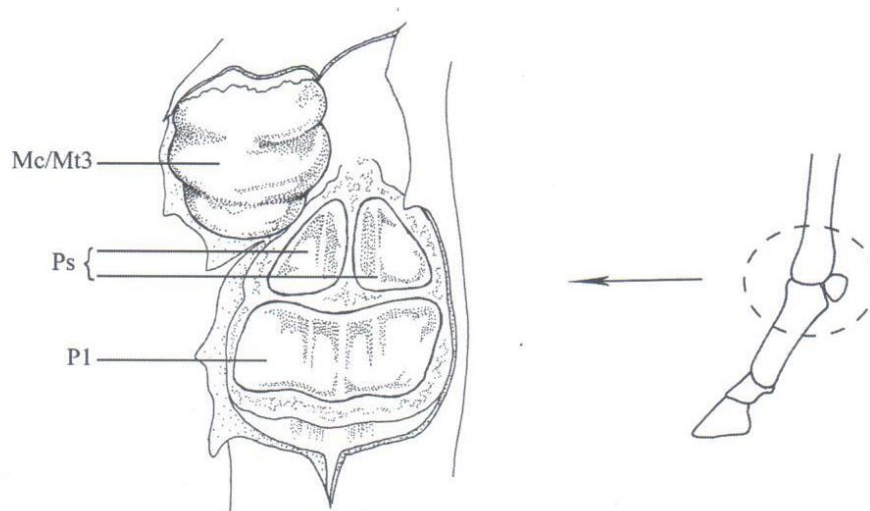
Synovialleden

Hästens långa rörben möts i synovialleder (Fig 1). Längst ut på benet finns hyalint ledbrosk med underliggande subkondralt ben. Leden skyddas av en ledkapsel med ett synovialmembran in mot ledhålan och i hålrummet mellan membranet och ledbrosket finns synovialvätska som dels förser brosket med näring och tar hand om slaggprodukter och dels fungerar smörjande för leden på grund av sitt höga innehåll av hyaluronsyra. Synovialvätskan minskar därmed friktionen mellan vävnaderna i leden under rörelse. Ledbrosk består av kondrocyter som syntetiserar, sammansätter och underhåller extracellulärt matrix (ECM). ECM består av kollagen typ II som ansvarar för draghållfastheten i leden, proteoglykaner som ger elasticitet samt glykoproteiner och vatten. Broskmetabolismen omfattar normalt både anabola och katabola processer (Heinegård & Oldberg, 1989). Med sin unika uppbyggnad är broskets främsta uppgift att fungera stötdämpande vid rörelse (de Grauw, 2011). Synovialleden inkluderar även underliggande subkondral benvävnad som är uppbyggd av celler (osteoblaster, osteocyter och osteoklaster) samt ECM, vilken består av kollagen typ I, proteoglykaner, glykoproteiner, vatten och hydroxyapatit (mineraliserad vävnad) (Heinegård & Oldberg, 1989).

Frambenets kotled (Fig 2) är den led som tar emot de största krafterna hos en galopphäst och utsätts därför för en stor skaderisk, och det är den led som oftast har skador i det subkondrala benet (Martig *et al.*, 2014; Powell, 2012) Kotleden är en "high motion joint" med stor rörelsekapacitet och högre risk för överextension jämfört med andra leder vilket gör att den anses ha större risk att drabbas av ledskador (Neundorf *et al.*, 2010; Reed *et al.*, 2013).



Figur 1: Synovialled. Teckning av Mikaela Andreasson



Figur 2: Frambenets kotled hos en häst. Mc/Mt3: Tredje metakarpalbenet, Ps: Proximala sesamoidben, P1: Proximala falangen. Källa: Ley C. (2010) *Inflammatory Response in Equine Joints*, sid 14, Diss. Uppsala, Sveriges Lantbruksuniversitet (Ritat av Karolina Larsson).

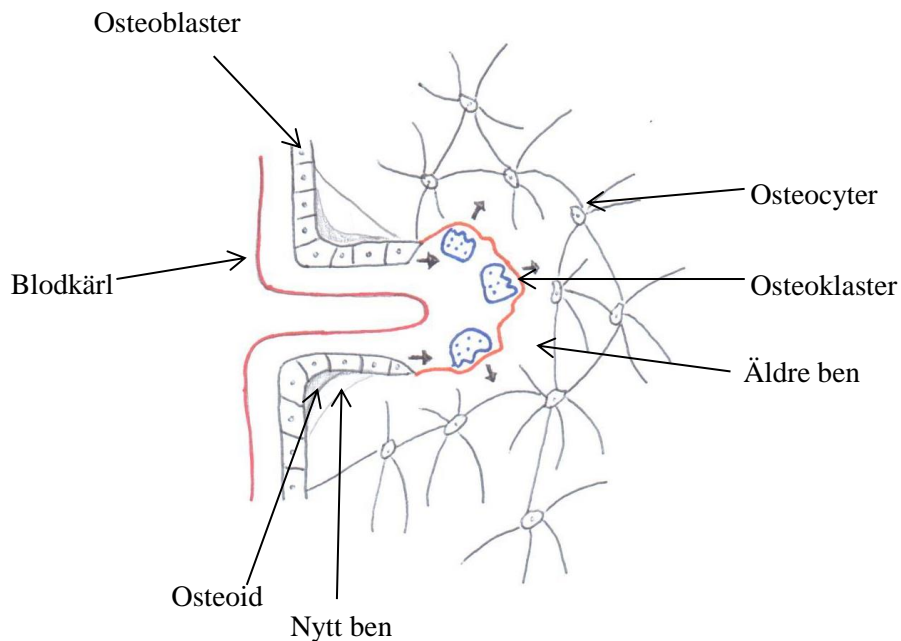
Ben och benbildning

Hästens extremiteter består av långa rörben, vilka är uppbyggda av en diafys i mitten, epifyser i ändarna och däremellan metafysen. Förutom i lederna täcks ben av periost, som har ett fibröst lager ytterst och ett inre cellulärt lager mot benytan (Carlson & Weisbrode, 2012).

Modellering av ett ben sker när hästen växer och benet formas och anpassas efter de påfrestningar det utsätts för. Remodellering av ben är den pågående process som sker under hästens vuxna liv när benet behöver repareras eller omformas och är framförallt viktig i kalciumhomeostasen (Walsh, 2015). Modellering och remodellering sker med hjälp av främst tre sorters celler: osteoblaster, osteocyter och osteoklasterna och balansen mellan dessa avgör om benen byggs upp eller bryts ned (Byron, 2010). Osteoblaster härstammar från mesenkymala stamceller och är de celler som finns på ytan av ben, de har en rad funktioner,

som att producera och påverka mineraliseringen av benmatrix och å andra sidan påverka osteoklaster att resorbera och bryta ned benmatrix. Osteoblaster syntetiserar omineraliserat matrix - osteoid som består av kollagen typ I och grundsubstans: glykoproteiner, proteoglykaner, proteiner och vatten. Benmineral utgörs av hydroxyapatit som består av kalcium och fosfor och när osteoiden mineraliseras övergår den i benmatrix. Osteoblasterna blir omgivna av sitt eget matrix och övergår till att kallas osteocyter som ligger i haverska system - osteoner (Carlson & Weisbrode, 2012; Walsh, 2015). Osteocyter har en viss förmåga att både bilda och resorbera benmatrix. De har kontakt med varandra och osteoblasterna genom cellutskott i canaliculi och mitt i den haverska kanalen går en centralkanal med blodkärl (gäller kompakt ben). Genom canaliculi kan näringsämnen och mineraler passera. Osteoklaster har motsatt roll gentemot osteoblaster och ansvarar för bennedbrytning (Sjaastad *et al.*, 2010). Osteoklaster binder till ytan av mineraliserat benmatrix och med hjälp av vätejoner och enzymer, som matrix metalloproteaser (MMPs) och cathepsin K, bryter de ned ben (Walsh, 2015). Remodellering av ben sker ständigt (Fig 3), både som en normal process och på grund av mekanisk stress. Osteoklasters aktivitet styrs från lokala signaler från osteoblaster men påverkas även endokrint av parathyroideahormon (PTH) som binder till osteoblaster som vidare påverkar osteoklaster att öka sin nedbrytande aktivitet (Walsh, 2015) och calcitonin som minskar den nedbrytande aktiviteten hos osteoklasterna (Sjaastad *et al.*, 2010). Osteoblaster kan både öka och minska osteoklasters aktivitet. Dels genom att uttrycka receptor activator of nuclear factor- κ -B ligand (RANKL) som binder till receptorn receptor activator of nuclear factor- κ -B (RANK) på osteoklaster och ökar dess aktivitet. Osteoblaster kan också uttrycka OPG, en löslig receptor som binder upp RANKL och därmed minskar den nedbrytande aktiviteten hos osteoklaster (Byron *et al.*, 2010). (Se avsnitt: forskning på potentiella biomarkörer).

Ett rörben hos en häst består av både kompakt och spongiöst ben, där det kompakta benet med haverska system finns längs cortex och subkondralt, precis under ledbrösket (subkondral benplatta). Det spongiösa benet finns medullärt (inkluderande direkt under den subkondrala benplattan) och har samma beståndsdelar som det kompakta benet men har en trabekulär struktur (Carlson & Weisbrode, 2012). Det subkondrala benet har en stötdämpande funktion i den normala leden och mellan det spongiösa subkondrala benet och ledbrösket finns den subkondrala benplattan. Denna övergång mellan brosk och ben fungerar som en kommunikationskanal vilket troligen har en viktig funktion vid skada och vid upprätthållandet eller nedbrytningen av leden (för översikt se; Li *et al.*, 2013). Den spongiösa delen av det subkondrala benet har en dynamisk struktur och tjockleken på benet varierar beroende på vilken led det handlar om och vilken belastning den utsätts för. Ökad belastning på det subkondrala benet ökar också dess täthet och formation av ben (Adams *et al.*, 2011; för översikt se; Li *et al.*, 2013).



Figur 3: Osteoklaster bryter ned äldre ben, osteoblaster tillverkar osteoid som blir till nytt ben (remodellering). Osteocytyer har kontakt med varandra genom canaliculi. Teckning av Mikaela Andreasson

Osteoartrit

Osteoartrit (OA) är en ledsjukdom som inkluderar en inflammation (för översikt se; Berenbaum, 2013) och beror på att leden misslyckats med att reparera sig tillräckligt efter till exempel mekanisk, metabolisk eller genetisk påverkan. OA kan inkludera alla delar av leden och kan delas in i tidig eller sen OA där man i det tidigare stadiet inte kan se någon klinisk påverkan. OA kan även delas in efter hur den diagnostiseras: klinisk OA ger synlig hälta och har oftast permanenta förändringar i leden, radiologisk OA har morfologiska förändringar på skelettet och ses främst i ett sent skede och strukturell OA har förändringar som syns histologiskt och makroskopiskt vilket kan vara i både tidig och sen OA (för översikt se; Ley, 2014).

Tidigare trodde man att skador på ledbrusket alltid var det som initierade OA men enligt nyare forskning kan OA starta både i broskdelen av leden och/eller i det subkondrala benet, men i slutändan kommer hela leden att påverkas (för översikt se; Ley, 2014). Den exakta mekanismen bakom OA är inte helt klarlagd, vilket ökar svårigheterna att hitta en tidig diagnostiseringsmetod och mediciner som kan förebygga eller bota OA (Goldring *et al.*, 2011).

I en normal led pågår en process där både ben- och broskmatrix bryts ned och byggs upp. Vid en inflammation i leden ökar de katabola processerna och de anabola minskar. IL-1 β och TNF α är två cytokiner som har en viktig roll i utvecklingen av OA. IL-1 β påverkar kondrocyter och synovialceller att öka produktionen av matrix-nedbrytande enzymer som matrix-metalloproteinaser (MMPs) och aggrecanaser (Goldring *et al.*, 2011; för översikt se; McIlwraith *et al.*, 2012). De proinflammatoriska cytokinerna hämmar även kondrocyternas

förmåga att bygga upp broskmatrixet igen och aktiverar vägar som ytterligare ökar inflammationen (Goldring *et al.*, 2011).

De skador och förändringar man kan se vid OA är ledbrosknekros, med degradering av molekylerna i ECM och slutligen skador på det kollagena nätverket som ger en fibrillering av ledbroskytan. I ett försök till reparation prolifererar kondrocyterna i anslutning till nekrosen. Ett senare skede av OA visar också avsaknad av ledbrosk (broksår), subkondral benskleros, bennekros, mikrofrakturer med osteokondrala fragment samt osteofyter (benpålagringar i ledkanternas periost) (Thorfve, 2014). Vid läkning av broskskadan uppstår ofta fibröst brosk (bindvävsbrosk) som har en sämre elasticitet och stötdämpande förmåga än det hyalina brosket som fanns där innan skadan (Goldring *et al.*, 2011).

Osteoartrit hos tävlingshästen

OA är en vanlig orsak till hälta hos tävlingshästar där särskilt kotleden är drabbad (Hontoir *et al.*, 2014; Neundorf *et al.*, 2010). Det subkondrala benet i kotleden hos en galopphäst genomgår stora förändringar på grund av den hårda belastningen med bland annat benskleros och fragmentering i det osteokondrala benet som följd (Gaschen & Burba, 2012; för översikt se; Li *et al.*, 2013).

Med syftet att undersöka prevalensen av OA i kotleden hos galopphästar gjorde Neundorf *et al.* (2010) en studie på 50 galopphästar i olika åldrar som avlivades av olika skäl. Resultatet visade att en stor del av de två- och tre- åriga hästarna hade patologiska förändringar i kotleden och vanliga fynd var ett tunnare brosk med fibrillering samt hypertrofi av kondrocyter. Trettiofyra procent av de unga hästarna hade lesioner som var större än två cm² vilket troligen även gett kliniska symptom. De hästar som var 5 år och äldre hade vanligtvis allvarligare förändringar i leden, som djupare lesioner ned till benet och även patologiska förändringar i det subkondrala benet. Dessa förändringar överensstämmer med att OA är en progressiv skada. Artikelförfattarna ifrågasätter att så unga hästar som två-tre år tränas och tävlas hårt inom galoppsporten då deras resultat antyder att OA är en strukturell skada redan hos unga hästar. I Reed *et al.* (2013) studie av över 600 unga galopphästar under två års tid visade artikelförfattarna att höghastighetsträning ökade risken för skador i frambenets kotled och cirka tjugo procent av hästarna hade en skada som syntes med hjälp av bilddiagnostik.

Diagnostiseringsmetoder i kotleden

Biomarkörer

Diagnostiska markörer, så kallade biomarkörer kan användas för att tidigt påvisa skador i lederna. Det är ofta molekyler som finns i leden normalt men i en högre eller lägre koncentration vid sjukdom eller skada, men de kan också vara unika vid olika delar av sjukdomsprocessen. När det är en markör från det subkondrala benet kan den oftast mätas i serum men markörer som utgår från brosket eller synovialmembranet är mätbara i både serum och ledvätskan (för översikt se; McIlwraith, 2005). Markörer som mäts i serum ger en mer generell indikation på en förändrad homeostas i kroppen och kan inte identifiera vilken exakt

led det handlar om (för översikt se; de Grauw, 2011) jämfört med markörer som mäts i ledvätska.

Röntgen

Röntgen är ett väl använt verktyg för att diagnostisera OA, men anses inte vara tillräckligt känsligt för att upptäcka en tidig OA eftersom den bara kan påvisa skador på den del av leden som utgörs av mineraliserat skelett, och inte på icke-mineraliserad vävnad som brosk, ledkapsel och ligament (för översikt se; Ley, 2014). Röntgen kan visa följande förändringar i en kotled som tecken på OA:

- Skleros i det subkondrala benet (ses som förtätningar och tyder på nybildning av ben) med en tjockare subkondral benplatta
- Osteofyter längs kanterna på lederna
- Ett mindre ledutrymme som indikerar tunnare ledbrosk
- Fokalt mindre röntgentätt subkondralt ben som indikerar bennekros och mikrofrakturer i den subkondrala bensklerosen
- Ledkapselsdistention

Dock kan röntgen misslyckas med att diagnostisera även en mer långt gången OA med stora ledbrosk-skador och särskilt skador i kotleden har en tendens att synas först i ett sent utvecklat skede med tydliga benförändringar (Ross & Dyson, 2011).

Scintigrafi

Genom att spruta in en radioaktiv isotop i blodet kan man med hjälp av scintigrafi visa om en ökad fysiologisk metabolism pågår i benet och en tidig OA syns som ett område med ”increased radiopharmaceutical uptake” (IRU) i kotleden där det pågår en aktiv benmetabolism. Scintigrafisk undersökning kan i vissa fall ge en tidigare indikation av att OA föreligger än vad röntgen kan, särskilt när det subkondrala benet är skadat (Ross & Dyson, 2012).

Scintigrafi är ett känsligt redskap för att påvisa en ökad modellering eller remodelering av benmatrix, men det är ett ospecifikt instrument då benets reaktion på de flesta skador är att öka sin metabolism. Likt röntgen så visar scintigrafi inte heller skador på brosk och mjukdelar och det går inte att specifikt diagnostisera OA endast med hjälp av scintigrafi (Gaschen & Burba, 2012; Ross & Dyson, 2012)

MRI

Magnetic resonance image (MRI) eller magnetic resonance tomography (MRT) anses ha en högre känslighet för att detektera skador i MCP jämfört med röntgen och scintigrafi (Powell, 2012). I en studie av Powell (2012) kunde degenerativa ledskador i kotlederna, som endast misstänktes vid radiologisk undersökning, upptäckas med hjälp av lågresonans-MRI. Hos 72 av de 131 halta tävlande fullblodshästarna som undersöktes med MRI hittade man osteokondrala lesioner vilket utgör en del av ledförändringarna som ses vid OA.

Hos fullblod med hälsa lokaliserad till kotleden är strukturell OA den vanligaste diagnosen som påvisas vid MRI-undersökning efter att röntgen- eller ultraljudsundersökningar inte visat några OA-förändringar. MRI anses vara den bästa metoden för att visa skador på ledbrosk, men på grund av det tunna lagret av brosk och den böjda ytan i kotleden kan MRI ändå missa mindre förändringar (Gaschen & Burba, 2012).

Datortomografi-CT

Computed Tomography (CT) och CT-artrografi (CTA) kan också användas för att se förändringar i kotleden. Vid CTA injicerar man även kontrastvätska intraartikulärt (Hontoir *et al.*, 2014). I en studie (Hontoir *et al.*, 2014) undersöktes hur väl MRI och CTA kunde upptäcka ytliga broskskador i kotleden på häst och det visade sig att CTA var ett mer känsligt och specifikt verktyg än MRI när det gäller att påvisa skadorna. Tidig OA hos islandshästar kunde upptäckas med större säkerhet om MRI eller CT användes för att guida uttagningen av prover för histologisk undersökning, eftersom de fokala skadorna kunde upptäckas med MRI/CT och ge en exakt bild av var förändringarna fanns (Ley *et al.*, 2013).

Ultraljud

Ultraljudsundersökning kan till skillnad från till exempel röntgen visa skador på de mjukdelar som kan vara påverkade vid OA, såsom ledkapsel, synovialmembran, menisk och ligament. Även osteofyter, förändringar på ledbrosket och den subkondrala plattan kan ibland ses med ultraljud (Ross & Dysin, 2011). Ultraljud kan dock inte med lika stor säkerhet detektera skador på brosk och ben som till exempel MRI och röntgen, men är användbart för att undersöka skador på mjukdelar. Ultraljud kräver också mycket vana och erfarenhet hos den som använder det för att tolkningen av fynden ska bli korrekt (Gaschen & Burba, 2012). Dessa författare (2012) anser också att flera olika tekniker bör kombineras för att en säker OA-diagnos ska kunna ställas med de ovan beskrivna icke-invasiva metoder.

Artroskopi

Artroskopi anses av flera vara ”gold standard” för att avgöra graden av strukturell OA i en led (för översikt se; Ley, 2014; McIlwraith *et al.*, 2012) och kan till exempel visa förändringar på ledbrosket, ledvätska och om det subkondrala benet är synligt. Artroskopi kräver dock anestesi av hästen och eftersom det är en invasiv metod kan det också uppstå skador vid undersökningen (för översikt se; de Grauw, 2011). Artroskopi kan endast avgöra om det finns skador på ytan av leden och kan inte diagnostisera en tidig skada i det subkondrala benet (för översikt se; Ley, 2014).

Forskning på potentiella benchmarkörer

Bone Sialoprotein (BSP)

Bone sialoprotein (BSP) är ett glykoprotein rikt på salicylsyra som binder starkt till hydroxyapatit. Hos vuxna individer finns BSP i benmatrix och uttrycks av osteoblaster, osteoklaster och hypertrofiska kondrocyter. Proteinet finns i högst koncentration vid

övergången mellan brosk och ben (Heinegård & Oldberg, 1989; Pessesse *et al.*, 2014). Genom att interagera med kollagen I och påverka bildningen av kristaller i hydroxyapatit har BSP en anabol roll i den tidiga formationen och mineraliseringen av ben. BSP kan även tillsammans med andra proteiner från benmatrix öka katabola processer genom att binda till $\alpha\beta$ 3-integriner som uttrycks på osteoklaster (för översikt se; Lis, 2008).

BSP har visat sig ha en ökad koncentration i serum vid OA, och kan därför vara en potentiell biomarkör för OA (de Bri *et al.*, 1997; Pessesse *et al.*, 2014).

I en studie där nivåerna av BSP mättes hos humana patienter som utvecklade OA under en treårs-period hade majoriteten av patienterna en signifikant högre nivå BSP i serum efter tre år än vid studiens start. Då BSP är ett protein som finns i alla ben men i en högre koncentration i subkondralt ben ansåg artikelförfattarna att BSP kunde vara en potentiell biomarkör för OA hos människa (Petersson *et al.*, 1998). I en studie på tre unga travare som visade makroskopiska broskförändringar sågs histologiskt en högre nivå av BSP i övergången ledbrosk-ben på de områden som var skadade jämfört med de som var normala (Ekman *et al.*, 2005). Artikelförfattarna menar att på grund av BSP:s förmodade roll i benmineralisering kan de vara en markör för tidig OA. Även de Bri *et al.* (1997) visade att den högsta koncentrationen BSP fanns i övergången mellan brosk och subkondralt ben och menar att det kan bero på att proteinet binder där och/eller har en roll i mineraliseringen av brosk. I denna studie som gjordes på marsvin visades dock ingen förhöjd halt av BSP i ett tidigt skede av ledförändringarna, utan det var hos marsvin med mer avancerad OA som högre halter uppmättes. Detta menar författarna stämmer med tidigare studier på människa där högre nivåer av BSP endast uppmättes hos de patienter vars förändringar även syntes på röntgen (Petersson *et al.*, 1998).

Osteoprotegerin (OPG)

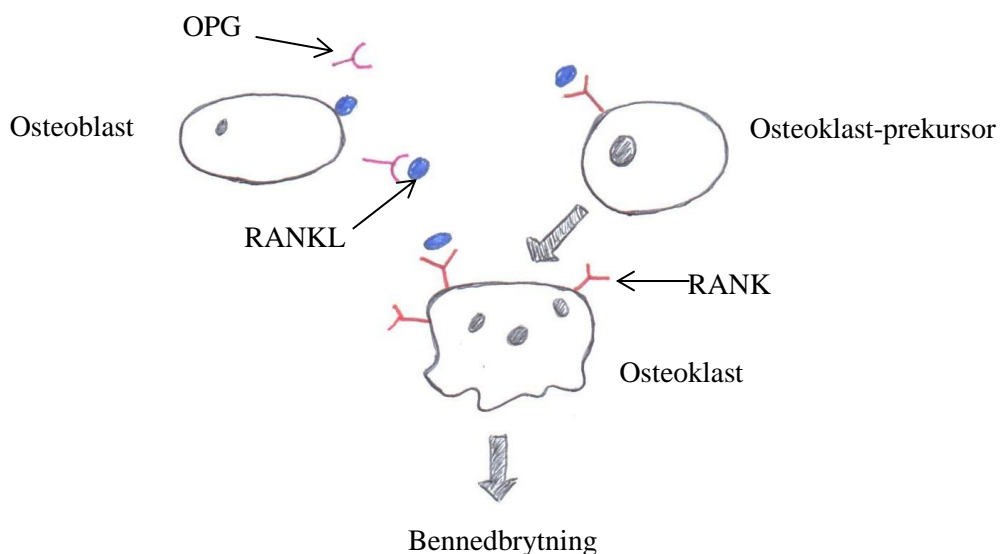
Osteoprotegerin (OPG) är en annan molekyl som skulle kunna fungera som biomarkör för benförändringar vid OA (Byron *et al.*, 2010). OPG släpps ut av osteoblaster och fungerar som en löslig receptor för RANKL. RANKL binder i frånvaro av OPG till RANK vilket leder till osteoklastogenes och stimulering av redan bildade osteoklaster (Fig 4). Balansen mellan OPG och RANKL har därmed stor betydelse för hur omfattande nedbrytningen av ben är (Byron *et al.*, 2010; Pansulaia *et al.*, 2010). En hög OPG/RANKL-kvot indikerar benformation och en låg kvot indikerar tvärtom bennedbrytning. Koncentrationen av RANKL och OPG styrs av bland annat interleukiner, glukokortikoider och vid en eventuell infektion, av lipopolysackarider från bakterier. Både OPG och RANKL, i serum eller ledvätska, kan vara användbara som biomarkörer, då de båda visat sig ha ett samband med OA (Byron *et al.*, 2010).

Med syftet att undersöka om OPG och RANKL kunde vara potentiella biomarkörer för OA hos häst gjorde Byron *et al.* (2010) en studie på kondrocyter och synovicyter i cellkulturer där halten OPG och RANKL mättes efter att de hade blivit stimulerade med bland annat IL-1 β och LPS. Resultaten visade att stimulering med IL-1 β ökade uttrycket av både OPG och RANKL i kondrocyter men endast LPS hade en signifikant påverkan på kvoten

OPG/RANKL. Författarna påpekar att IL-1 β kan öka utsöndringen av OPG och RANKL från kondrocyter och synovicyter vilka kan ha en påverkan på osteoklasternas katabola aktivitet i det subkondrala benet (Byron *et al.*, 2010).

I en annan studie undersöktes halten OPG och RANKL i serum och synovialvätska hos 37 människor med radiologisk OA i knäleden jämfört med friska kontrollpersoner. Halterna OPG och RANKL uppmättes i en högre nivå i både serum och synovialvätska hos patienterna med OA jämfört med kontrollgruppen, den högsta halten av OPG uppmättes i synovialvätskan i den sjuka leden. Författarna använde kvoten RANKL/OPG för att jämföra halterna mellan grupperna. De fann att gruppen med OA hade en signifikant lägre kvot i synovialvätska än i serum, alltså innehöll leden en högre halt OPG. Artikelförfattarna diskuterar kring om det kan bero på att leden försöker bekämpa nedbrytningen av ben (Pilichou *et al.*, 2008). Samma teori hade Pantsulaia *et al* (2010) som i sin undersökning hade patienter med olika grad av radiologisk OA i handleden. Hos dem mätte de halterna RANKL och OPG i serum. De konstaterade ett statistiskt samband mellan höga halter OPG och kronisk OA i handleden hos människa. De förklarar de förhöjda nivåerna av OPG med att leden försöker kompensera förhöjda nivåer av RANKL och därmed matrixnedbrytningen.

I en studie på osteoblaster från subkondralt ben *in vitro* var både OPG och RANKL högre hos de osteoblaster från patienter med kronisk OA jämfört med kontroll-osteoblaster, och halten OPG var tre gånger så hög som halten RANKL (Corrado *et al.*, 2013).



Figur 4: RANKL binder till RANK på osteoklast-prekursorer och osteoklaster som stimulerar osteoklastogenes och binnedbrytning. Osteoblaster producerar OPG som binder upp RANKL och minskar binnedbrytningen. Tecknat av Mikaela Andreasson

Wnt-signaleringsvägen

Wnt är en familj av sekreterade glykoproteiner som bland annat har en viktig roll i den tidiga utvecklingen av skelettet: Kondrogenes och osteogenes. De fungerar som ligander på receptorer där de kan aktivera tre olika signalvägar, en kanonisk och två icke-kanoniska. Den kanoniska signalvägen kallas också Wnt- β -katenin-vägen, då β -katenin är det nyckel-protein som kommer in i cellkärnan efter att en Wnt-ligand bundit och leder till att signaleringsvägen

aktiveras genom nedströmgener (Thorve, 2014). Wnt-signaleringen har bland annat uppgiften att initiera proliferation och differentiering hos stamceller och osteoprogenitorceller (Leucht & Helms, 2014). Den kanoniska signalvägen påverkar bland annat osteoblasters proliferation och differentiering som leder till att benmassan ökar. Wnt-signalering ökar även MMPs som har en roll i nedbrytningen av benmatrix (Blom *et al.*, 2009). Studier har även visat att den kanoniska Wnt-signalvägen påverkar osteoblaster att uttrycka mer OPG och därigenom minska osteoklastogenes (Corrado *et al.*, 2013; Movérace-Skrtic *et al.*, 2014). IL-1 β ökar Wnt-relaterade gener och proteiner såsom β -katenin vilket leder till en ökad aktivitet av den kanoniska signalvägen (Thorve, 2014). Den komplexa Wnt-signalvägen regleras av en rad faktorer såsom interaktioner mellan ligander, receptorer, coreceptorer och inhibitorer (Corrado *et al.*, 2013)

Enligt Thorve (2014) är det troligt att Wnt-signaleringen har en roll i utvecklingen av OA på grund av att den har en stor betydelse för skelettets utveckling och regeneration. Forskning på möss har visat att aktivering av β -katenin-genen gav upphov till OA-liknande symptom innefattande degradering av ledbrosk, samt ett mer spongiöst utseende i det subkondrala benet (Thorve, 2014).

Movérace-Skrtic *et al.* (2014) visade i sin studie på möss att proteinet Wnt-16 aktiverar både den kanoniska och icke-kanoniska signalvägen som leder till inhibering av osteoklaster och ökar OPG-produktionen hos osteoblaster. Artikelförfattarna visade också att råttor som saknade genen för Wnt-16 fick en minskad mängd benmassa i kortikalt ben men när de behandlades med Wnt-16 ökade benmassan igen. Även hos möss som hade minskad benmassa på grund av en inducerad inflammation ökade benmassan efter behandling med Wnt16.

Efter ett försök på OA-osteoblaster *in vitro* (Corrado *et al.*, 2013) diskuterar författarna kring om den kanoniska Wnt-signaleringen har en roll i patogenesen av OA. Dels var icke-fosforylerat β -katenin (det vill säga aktivt protein) högre i OA-osteoblaster jämfört med kontrollceller. Dessutom var Wnt-inhibitorn DKK-1 nedreglerat, vilket skulle betyda att den kanoniska signalvägen var uppreglerad i OA-osteoblaster.

I en studie av experimentellt inducerad OA hos möss, mättes ansamling av β -katenin som ett mått på den aktiva Wnt-signaleringen. Efter tre veckor fann forskarna att en högre koncentration av β -katenin i ledvätska och i kondrocyter jämfört med samma möss före inducerad OA. Dessutom var uttrycket av Wnt-16 i ledvätskan signifikant högre hos OA-möss jämfört med vid studiens start. Vidare så undersökte forskarna en Wnt-relaterad gen, WISP-1, hos både möss och människor med kronisk OA. Studien visade att WISP-1 var uppreglerad vid kronisk OA jämfört med kontroller. Således menar författarna att förhöjda nivåer av WISP-1 kan vara en indikation på tidig OA och att Wnt-signaleringen har en roll i utvecklingen av OA (Blom *et al.*, 2009).

DISKUSSION

Osteoartrit är den vanligaste orsaken till hälta hos tävlingshästar och det är idag svårt att diagnostisera sjukdomen i ett tidigt skede (för översikt se; Ley, 2014; McIlwraith *et al.*, 2012). Alla de metoder som används idag, röntgen, MRI, scintigrafi, CT eller CTA och ultraljud har olika fördelar respektive nackdelar, men det finns ingen metod som med säkerhet kan diagnostisera strukturell OA, ens i ett sent skede. Därför skulle mätbara biomarkörer i kroppsvätskor innebära att OA skulle kunna diagnostiseras tidigare och säkrare, kanske i kombination med de traditionella metoderna. Röntgen är mycket använt och relativt billigt, men har svårt att visa förändringar i ledbrosket (för översikt se; Ley, 2014). MRI är ett känsligare instrument, men kan också misslyckas med att visa skador i till exempel ledbrosk och det är dessutom dyrare (Powell, 2012). Även CT eller CTA anses vara känsliga metoder, men inte heller de verkar kunna ge ett säkert resultat, inte heller i kombination med andra metoder (Hontoir *et al.*, 2014). Scintigrafi kan detektera en tidig metabol förändring i benvävnad men behöver också kombineras med andra metoder (Ross & Dyson, 2012). Ultraljud är ett bra verktyg för att visa skador på mjukdelarna i och runt en led, men när det gäller att se förändringar på ben och brosk räcker metoden inte till (Gaschen & Burba, 2012).

I litteraturen redovisas mest forskning på OPG/RANKL och det är också de molekylerna som det finns mest kunskap om. Det finns flera studier som visar ett samband mellan OPG/RANKL och OA (Corrado *et al.*, 2013; Pantsulaia *et al.*, 2010; Pilichou *et al.*, 2008), men det behövs mer forskning på hur förhållandet mellan de två molekylerna ser ut vid OA, om det är vid en stigande koncentration av OPG, RANKL, eller båda som ses på ett tidigt skede av OA. De flesta studier har dragit slutsatsen att kvoten OPG/RANKL har varit högre i synovialvätska hos patienter med kronisk OA än hos kontrollgrupper, vilket då skulle tyda på att osteoklasterna hämmas och det pågår en uppbyggnad av benmatrix, eventuellt som ett försök att reparera sig själv med en ökad remodelering och nybildning av ben. Detta kan ses i ett sent skede av OA, men kvoten mellan OPG och RANKL ser kanske annorlunda ut i ett tidigare stadiet.

BSP finns i högst koncentration i övergången mellan brosk och ben och har en roll i uppbyggnaden och mineraliseringen av ben (de Bri *et al.*, 1997; Ekman *et al.*, 2005; Petersson *et al.*, 1998). Enligt forskningen har förhöjda nivåer av BSP ett samband med OA. Men forskarna är oeniga om BSP är en markör för ett tidigt eller ett sent skede av OA. Enligt de Bri *et al.* (1997) är den en markör för ett senare skede av OA, vilket i så fall kan ha att göra med att BSP snarare har en roll "när benet är klart" än i remodeleringen av det. Men enligt Ekman *et al.* (2005) kan en ökad koncentration i serum betyda att det pågår en mineralisering i benet och därmed indikerar OA i ett tidigt skede. Helt klart är att BSP verkar vara en markör för homeostasen i subkondralt ben och att koncentrationen i serum har ett samband med OA, men det behövs mer forskning för att bestämma i vilket skede av OA BSP kan vara lämplig att mäta.

Wnt-signaleringsvägen har en roll i brosk- och benbildning och har även visat sig ha ett samband med OPG/RANKL, vilket tyder på att Wnt-signaleringsvägen kan ha en koppling till

muskeloskeletala sjukdomar såsom OA. Flera studier menar att en uppreglering av Wnt-signaleringen och β -katenin leder till en ökad benbildning och benmassa vilket sker i ett sent skede av OA, men signaleringsvägen har även visat sig leda till ökad nedbrytningen av brosk- och benmatrix som snarare ses i ett tidigare skede (Blom *et al.*, 2009; Corrado *et al.*, 2013; Movérace-Skrtic *et al.*, 2014; Thorfve, 2014). Wnt-signaleringen och dess komponenter är komplexa mekanismer och ytterligare forskning behövs för att klargöra rollen av till exempel β -katenin, WISP-1 eller Wnt-16 i progressionen av OA.

OA är en komplex sjukdom som inkluderar inflammation och destruktion med flera pågående processer i leden samtidigt och patogenesen är inte helt klarlagd, så för att kunna använda biomarkörer måste man troligen mäta markörer för ben och brosk i kombination. Dessutom pågår normalt modellering och remodelering av skelettet, särskilt hos unga hästar, som ger en varierad nivå av markörer i serum och ledvätska (för översikt se; de Grauw, 2011). Det gör det svårt att skilja på om förändrade koncentrationer av markörer beror på en skada eller är en helt normal process.

OA är en vanlig orsak till smärta hos både människor och djur och förkortar tävlingskarriären hos många hästar. Sammantaget vore det mycket värdefullt att möjliggöra diagnostisering av tidiga benförändringar i en OA-led med hjälp av biomarkörer som OPG, BSP eller Wnt-signalering. En tidig diagnos skulle möjliggöra modifiering av träningsprogram och insättande av tidig anti-inflammatorisk behandling och därmed kanske bromsa eller förhindra utveckling av en destruktiv kronisk OA. Dessutom skulle biomarkörer vara till stor hjälp vid utvärdering av olika typer av behandlingsregimer, inkluderande nya farmakologiska produkter.

LITTERATURFÖRTECKNING

- Berenbaum F. (2013). Osteoarthritis as an inflammatory disease (osteoarthritis is not osteoarthrosis!) – review-article, *Osteoarthritis and Cartilage*, 21: 16-21
- Blom A.B., Brockbank S.M., van Lent P.L., van Beuingen H.M., Geurts J., Takahashi N., van der Kraan P.M., van de Loo F.A., Schreurs B.W., Newham P. & van den Berg W.B. (2009). Involvement of the Wnt Signaling Pathway in Experimental and Human Osteoarthritis, *Arthritis & Rheumatism* 60 (2): 501-512
- Byron C.R., Barger A.M., Stewart A.A., Pondenis H.C. & Fan T.M. (2010). In vitro expression of receptor activator of nuclear factor- κ -B ligand and osteoprotegerin in cultures equine articular cells, *American Journal of Veterinary Research*, 71 (6): 615-622
- Carlson C.S. & Weisbrode S.E. (2012). Bones, joints, tendons and ligament. I: James F. Zachary, M. Donald McGavin, Pathologic Basis of Veterinary Disease. Fifth edition. Elsevier. ss. 920-971.
- Corrado A., Neve A., Macchiarola A., Gaudio A., Marucci A. & Cantatore F.P. (2013). RANKL/OPG Ratio and DKK-1 Expression in Primary Osteoblastic Cultures from Osteoarthritic and Osteoporotic Subjects, *the Journal of Rheumatology*, 40 (5): 684-694
- de Bri E., Lei W., Reinholt F.P., Mengarelli-Widholm S., Heingård D. & Svensson O. (1997). Ultrastructural immunolocalization of bone sialoprotein in guinea-pig osteoarthritis, *Osteoarthritis and Cartilage*, 5: 387-393
- de Grauw J.C. (2011). Molecular monitoring of equine joint homeostasis – review article, *Veterinary Quarterly*, 31 (2): 77-86
- Ekman S., Skiöldebrand E., Heinegård D. & Hultenby K. (2005). Ultrastructural immunolocalisation of bone sialoprotein in the osteocartilagenous interface of the equine third carpal bone, *Equine Veterinary Journal*, 37 (1): 26-30
- Gaschen L. & Burba D.J. (2012), Musculoskeletal Injury in Thoroughbred Racehorses, *Veterinary Clinics: Equine Practice*, 28 (3): 539-561
- Goldring M.B., Otero M., Plumb D.A., Dragomir C., Favero M., Hachem K.E., Hashimoto K., Roach H.I., Olivotto E., Borzi R.M. & Marcu K.B. (2011). Roles of inflammatory and anabolic cytokines in cartilage metabolism: signals and multiple effectors converge upon MMP-13 regulation in osteoarthritis, *European Cells and Materials*, 21: 202-220
- Heinegård D. & Oldberg Å. (1989). Structure and biology of cartilage and bone matrix noncollagenous macromolecules, *The FASEB journal*, 3: 2042-2051
- Lacourt M., Gao C., Li A., Girard C., Beauchamp G., Henderson J. E. & Laverty S. (2012). Relationship between cartilage and subchondral bone lesions in repetitive impact trauma-induced equine osteoarthritis, *Osteoarthritis and Cartilage*, 20: 572-583
- Leucht P. & Helms J. A. (2014). Wnt Signaling: An Emerging Target for Bone Generation, *Journal of the American Academy of Orthopedic Surgeons*. 23: 67-68
- Ley C. (2010) Inflammatory Response in Equine Joints, Diss, Uppsala: Sveriges Lantbruksuniversitet
- Ley C.J., Ekman S., Dahlberg L.E., Björnsdóttir S. & Hansson K. (2013). Evaluation of osteochondral sample collection guided by computed tomography and magnetic resonance imaging for early detection of osteoarthritis in centrodistal joints of young Icelandic horses, *American Journal of Veterinary disease*, 74: 874-887

- Ley C.J. (2014) Imaging of Early Distal Tarsal Osteoarthritis in Icelandic Horses, Diss, Uppsala: Sveriges Lantbruksuniversitet
- Li G., Yin J., Gao J., Cheng T.S., Pavlos N.J., Zhang C. & Zheng M.H. (2013). Subchondral bone in osteoarthritis: insight into risk factors and microstructural changes, *Arthritis Research & Therapy* – Review article, 223 (15), doi: 10.1186/ar4405, 2015-02-06
- Lis K. (2008). Bone Sialoprotein in Laboratory Diagnostic Work-up of Osteoarthritis- Review article, *Ortopedia Traumatologia Rehabilitacja*, 3(6): 211-217
- Martig S., Chen W., Lee P.V.S. & Whitton R. C. (2014). Bone fatigue and its implications for injuries in racehorses, *Equine Veterinary Journal*, 46: 408-415
- McIlwraith C.W. (2005), Use of synovial fluid and serum biomarkers in equine bone and joint disease: a review, *Equine veterinary Journal*, 37 (5): 473-482
- McIlwraith C.W. (2011) Principles of Musculoskeletal Disease I: Adams O.R., Stashak T.S (red), Lameness in Horses. Sixth edition. West Sussex: Wiley-Blackwell, ss. 871-956
- McIlwraith C.W., Frisbie D.D. & Kawcak C.E. (2012). The horse as a model of naturally occurring osteoarthritis – Instructional review, *Bone & Joint Research* 11 (1): 297-309
- Movérare-Skrtric S., Henning P. & Xianwen L. (2014). Osteoblast-derived WNT16 represses osteoclastogenesis and prevents cortical bone fragility fractures, *Nature Medicine*, oktober 2014, doi: 10:1038/nm.3654, 2014-11-03
- Neundorf R.H., Lowerison M.B., Cruz A.M., Thomason J.J., McEwen B.J. & Hurtig M.B. (2010). Determination of the prevalence and severity of metacarpophalangeal joint osteoarthritis in Thoroughbred racehorses via quantitative macroscopic evaluation, *American Journal of Veterinary Research*, 17: 1284-1293
- Pantsulaia I., Kalichman L. & Kobylansky E. (2010). Association between radiographic hand osteoarthritis an RANKL, OPG and inflammatory markers, *Osteoarthritis and Cartilage*, 18: 1448-1453
- Pesesse L., Sanchez C., Walsh D.A., Delcour J.-P., Baudouin C., Msika P. & Henrotin Y. (2014). Bone sialoprotein as a potential key factor implicated in the pathophysiology of osteoarthritis, *Osteoarthritis and Cartilage*, 22: 547-556
- Petersson I.E., Boegård T., Svensson B., Heinegård D. & Saxne T. (1998). Changes in cartilage and bone metabolism identified by serum markers in early osteoarthritis of the knee joint, *British Journal of Rheumatology*, 37: 46-50.
- Pilichou A., Papassotiriou I., Michalakakou K., Fessatou S., Fandridis E., Papachristou G. & Terpos E. (2008). High levels of synovial fluid osteoprotegerin (OPG) and increased serum ratio of receptor activator of nuclear factor- κ B ligand to OPG correlate with disease severity in patients with primary knee osteoarthritis, *Clinical Biochemistry*, 41: 746-749
- Powell S.E. (2012). Low-field standing magnetic resonance imaging findings of the metacarpo/metatarsophalangeal joint of racing Thoroughbreds with lameness localized to the region: A retrospective study of 131 horses, *Equine Veterinary Journal*, 44: 169-177
- Reed S.R., Jackson B.F., Wood J.L.N., Price J.S. & Verheyen K.L.P. (2013). Exercise affects joint injury risk in young Thoroughbreds in training, *The Veterinary Journal*, 196: 339-344
- Ross M.W. & Dyson S.J. (2011). *Diagnosis and management of Lameness in the horse*, second edition, St. Louis, Elsevier Saunders

- Sjaastad O.V., Sand O & Hove K. (2010). Bone Tissue and Mineral Metabolism I: Physiology of Domestic Animals, second edition, Scandinavian veterinary press. ss.260-278.
- Thorfve A. (2014). Bone and Cartilage Regeneration. Wnt Signaling Pathway in Healing. Diss. Göteborg: Göteborgs universitet
- Walsh J. S. (2015). Normal bone physiology, remodeling and its hormonal regulation, *Surgery Journal*, 33 (1): 1-6