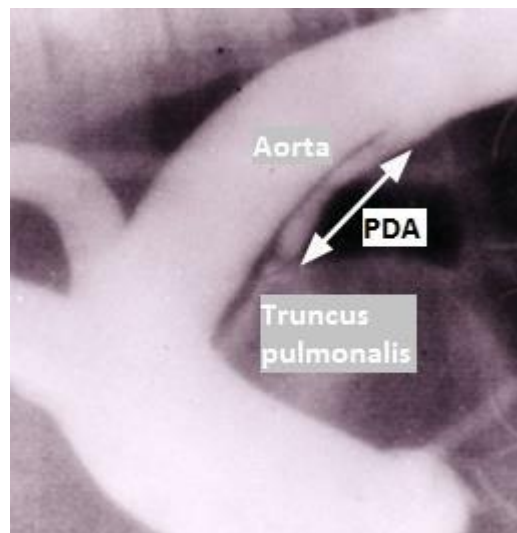


Persisterande ductus arteriosus hos hund

Caroline Jonsson

*Uppsala
2015*



Persisterande ductus arteriosus hos hund

Patent Ductus Arteriosus in Dogs

Caroline Jonsson

Handledare: Clarence Kwart, institutionen för anatomi, fysiologi och biokemi

Examinator: Eva Tydén, institutionen för biomedicin och veterinär folkhälsovetenskap

Kandidatarbete i veterinärmedicin

Omfattning: 15 hp

Nivå och fördjupning: grund nivå, G2E

Kurskod: EX0700

Utgivningsort: Uppsala

Utgivningsår: 2015

Serienamn: Veterinärprogrammet, examensarbete för kandidatexamen / Sveriges lantbruksuniversitet, Institutionen för biomedicin och veterinär folkhälsovetenskap

Delnummer i serie: Kandidatarbete 2015:37

Elektronisk publicering: <http://stud.epsilon.slu.se>

Nyckelord: PDA, persisterande ductus arteriosus, hund

Key words: PDA, patent ductus arteriosus, dog

Sveriges lantbruksuniversitet
Swedish University of Agricultural Sciences

Fakulteten för veterinärmedicin och husdjursvetenskap
Institutionen för anatomi, fysiologi och biokemi

INNEHÅLLSFÖRTECKNING

| | |
|--|----|
| Sammanfattning | 1 |
| Summary | 2 |
| Inledning | 3 |
| Material och metoder | 3 |
| Litteraturöversikt | 3 |
| <i>Embryologi och tidig post-natal fas</i> | 3 |
| Normal konstriktionprocess och tillbakabildning | 4 |
| <i>Persisterande ductus arteriosus (vänster till högershunt)</i> | 5 |
| Etiologi och patofysiologi | 5 |
| Diagnostik - när och hur upptäcks hjärtfelet | 6 |
| Behandlingsmetoder och konsekvenser av att inte behandla | 7 |
| <i>Reverserande PDA (höger till vänstershunt)</i> | 9 |
| Prevalens och patofysiologi..... | 9 |
| Symptom och behandling vid Eisenmenger´s syndrom | 9 |
| Diskussion | 10 |
| Slutsats | 12 |
| Litteraturförteckning | 13 |

SAMMANFATTNING

Ductus arteriosus (DA) är en förbindelse mellan aorta och truncus pulmonalis som normalt finns hos alla däggdjur under fosterstadiet. Denna kanal har till syfte att shunta blod förbi lungorna tillbaka ut i systemkretsloppet, då gasutbyte sker över placentan och lungorna endast kräver en liten mängd blod för sin egen nutrition och metabolism. I samband med födseln ökar syretrycket vilket medför att den glatta muskulaturen i DA kontraherar, och därefter sker en fysiologisk degeneration i kärlväggen, vilket resulterar i en stängning och tillbakabildning av shunten. Processen är normalt avslutad inom en månad och DA har då omvandlats till ett ligament.

Persisterande ductus arteriosus (PDA), som är en av de vanligaste medfödda kardiovaskulära defekterna hos hundar, utvecklas i de fall då stängningen av DA helt eller delvis uteblir. PDA hos hund är en ärftlig sjukdom som orsakas av hypoplasia av den glatta muskulaturen i DA. PDA kan även bero på hypoxi.

Diagnosen ställs ofta i samband med det första rutinmässiga veterinärbesöket då valpen är 6-8 veckor gammal. En vanlig klinisk undersökning är ofta tillräcklig för att preliminärt fastställa diagnos. Vid auskultation hörs ett kontinuerligt blåsljud över vänster hjärtbas. På röntgen och ultraljud kan en karaktäristisk aneurysmisk utbuktning ses på aorta i nivå med DA, samt dilatation av vänster förmak, vänster kammare, ascenderande aorta och lungartär. Vid allvarigare fall ses symptom som nedsatt ansträngningskapacitet, avmagring och eventuellt bakbenssvaghet och synkope.

Tidig behandling är starkt rekommenderat. De två huvudsakliga metoderna på hund är kirurgi via torakotomi eller att man med hjälp av en kateter för in en ocklusion via femoralvenen. Ett kirurgiskt ingrepp innebär en ligatur, eller att shunten klipps av, vilket lämpar sig bättre till större PDA. Den kateterbaserade ocklusionen inkluderar emboliserande coilspiraler och Amplatzerpluggar. Dessa metoder lämpar sig bäst för små till medelstora PDA. Den medicinska terapin man använder på hund för att motverka hjärtsvikt är framför allt arteriellt vasodilaterande farmaka i kombination med loopdiuretika.

Vid obehandlad shunt uppstår ofta excentrisk hypertrofi i vänster kammare, mitralisinsufficiens, mitralisendokardos och aneurysm på lungartären. Vänstersidig hjärtsvikt med påföljande lungödem är vanligt förekommande hos hundar med PDA och 65 % av de som utvecklar hjärtsvikt dör inom sitt första levnadsår.

Hos ett fåtal av hundarna uppkommer lunghypertension vilket medför Eisenmenger's syndrom med ett omvänt blodflöde i shunten. Etiologin kan vara medfödda eller förvärvade skador på lungorna som gett en ökad kärlresistens. Här hörs inget blåsljud men hundarna uppvisar symptom som bakbenssvaghet och synkope. I dessa fall är en stängning av shunten kontraindikerat då det resulterar i att hundarna dör i akut högersidig svikt. Istället behandlar man framför allt den polycytemi som uppstår genom åderlåtning eller medicinsk behandling med hydroxyurea. För att dilatera lungartären och sänka blodtrycket kan hunden behandlas med sildenafilcitrat.

SUMMARY

Ductus arteriosus (DA) is a duct between the aorta and truncus pulmonalis that can normally be found in all mammals during fetal stage. The duct's purpose is to shunt blood past the lungs and back into the systemic circulation, since the gas exchange occurs in the placenta and the lungs require only a small amount of blood for their own nutrition and metabolism. At birth the oxygen pressure increases which causes the smooth muscle cells of the DA to contract, and subsequently a physiological degeneration of the vessel wall occurs, resulting in a closure and obliteration of the shunt. The process is normally completed within one month and DA has at that time converted into a ligament.

Patent ductus arteriosus (PDA), which is one of the most common canine congenital cardiovascular defect, develops due to abnormal closure of the DA. PDA in dogs is a hereditary disease caused by hypoplasia of the smooth muscle of the DA. PDA can also be a result of hypoxia.

The diagnosis is usually made during the puppy's first veterinary examination at the age of 6-8 weeks. A thorough physical examination is often sufficient to preliminarily determine the diagnosis. During auscultation a continuous murmur over the left heart base is heard. On X-ray and ultrasound, a characteristic aneurysmal bulge in the aorta at the level of DA is seen, as well as dilatation of the left atrium, left ventricle, ascending aorta and pulmonary artery. More severe cases can show symptoms like decreased exercise tolerance, loss of weight and possibly hind limb weakness and syncope.

An early treatment is highly recommended. The two main methods used in dogs are surgery via thoracotomy or catheter-based occlusion. A surgical procedure involves a ligation or that the shunt is cut in two, which is better suited to larger PDA. The catheter-based occlusion techniques include embolic coils and Amplatzer plugs. These methods are best suited for small to medium sized PDA. The medical therapy used in dogs are primarily arterial vasodilators in combination with loop diuretics to prevent congestive heart failure.

Frequently seen in untreated dogs are eccentric hypertrophy of the left ventricle, mitral insufficiency, mitral valve endocardosis and aneurysms in the pulmonary artery. Congestive left-sided heart failures are common in dogs with PDA and 65 % of those who develop heart failure die within their first year.

A small number of dogs develop pulmonary hypertension resulting in Eisenmenger's syndrome with a reverse blood flow in the shunt. The etiology can be congenital or acquired damage to the lungs, increasing resistance to blood flow. No murmur is present here but the dogs often show hind limb weakness and syncope. In these cases, closure of the shunt is contraindicated as it leads to death in acute right-sided heart failure. Instead the main focus is to treat the polycythemia, either by phlebotomy or medical treatment with hydroxyurea. In order to dilate the pulmonary artery and reduce pulmonary blood pressure, the dog can be treated with sildenafil citrate.

INLEDNING

Ductus arteriosus (DA) är ett fetalt blodkärl som shuntar blod från lungartären till aorta. Eftersom blodet ännu inte syresätts i lungorna kan 80-90 % shuntas direkt tillbaka ut i systemkretsloppet (de Moraes & Schwartz, 2005). Shunten är essentiell under fosterstadiet men ska normalt stängas en kort tid efter födseln, då lungorna fylls med luft och syretrycket ökar. Persisterande ductus arteriosus (PDA) tillhör de vanligaste kongenitala kardiovaskulära sjukdomarna hos hundar och representerar uppemot 25-30 % av sjukdomsfallen. PDA uppkommer på grund av en otillräcklig eller helt utebliven stängning och tillbakabildning av DA efter födseln (Buchanan, 2001). En obehandlad PDA orsakar en volymöverbelastning i vänster kammare som på sikt ofta ger upphov till vänstersidig hjärtsvikt och död (Saunders *et al.*, 2014). Hundar som behandlas innan komplikationer uppstår lever ofta ett symptomfritt och normallångt liv (Buchanan, 2001). Tidigare var kirurgi enda sättet att behandla men numera finns kateterbaserade tekniker för att stänga shunten (Schneider *et al.*, 2007). I ovanliga fall ändrar flödet i shunten riktning till följd av lunghypertension och då är en stängning kontraindikerat (Buchanan, 2001).

Syftet med litteraturstudien är att ta reda på vad som orsakar den persisterande shunten, hur patofysiologin ser ut, hur man behandlar och hur tillståndet förändras vid en samtidig lunghypertension.

MATERIAL OCH METODER

För att hitta artiklar till denna litteraturstudie användes sökorden ("PDA OR patent ductus arteriosus" AND "dog OR canine" AND "etiology OR physiology") och ("ductus arteriosus closure" AND "dog OR canine") och ("reversed PDA" AND dog). De sökmotorer som främst användes var PubMed, Primo, Google scholar och Web of Science.

LITTERATURÖVERSIKT

Embryologi och tidig post-natal fas

Ductus arteriosus (DA) är ett blodkärl som går mellan truncus pulmonalis (lungartären) och aorta. Kärlet är essentiellt under fosterstadiet och det bildas hos alla däggdjur under normal kardiovaskulär utveckling. Hos fostret sker gasutbyte över placenta och inte i lungorna. Lungorna erfordrar endast en liten mängd blod för sin egen nutrition och metabolism. Resistensen under fosterstadiet är hög i den pulmonella vaskulära bädden och låg i umbilikal-placentacirkulationen (Gournay, 2011). Detta tryckförhållande medför att 80-90 % av blodet i lungartären shuntas över till aorta och kommer på så vis direkt tillbaka ut i systemkretsloppet utan att först passera lungorna (de Moraes & Schwartz, 2005). Anatomiskt sträcker sig shunten från lungartärens bifurkation till descenderande aorta, ventralt mellan arteria subclavia sinister och arteria intercostalis (Buchanan, 2001). Den mikroskopiska strukturen i DA skiljer sig från den i angränsande lungartär och aorta. Visserligen är tjockleken i kärlen densamma, men lamina media i aorta och lungartären består av cirkulärt gående lager av elastiska fibrer (Gournay, 2011) till skillnad från median i ductus arteriosus där endast ett par procent består av elastiska fibrer och där 98 % istället utgörs av glatt muskulatur. Muskulaturen är framför allt cirkulär

(Buchanan, 2001). Längden på DA varierar och diametern är liknande den i descenderande aorta (Gournay, 2011).

Normal konstriktionsprocess och tillbakabildning

Postnatal stängning av shunten kan delas upp i två faser. Den första fasen innebär att den glatta muskulaturen kontraherar, vilket ger en funktionell stängning. I den andra fasen sker fysiologiska degenerativa förändringar som ger en anatomisk ocklusion av shunten och sedermera ombildning till ett ligament (Gournay, 2011).

Funktionell stängning på grund av konstriktion

Att ductus arteriosus under fosterstadiet kvarstår och är konstant dilaterad tros bero på exponeringen av hypoxi (lågt syretryck), cirkulerande eller lokalt producerade vasodilaterande prostaglandiner samt lokal kväveoxidproduktion (Gournay, 2011). När den nyfödda valpen tar sina första andetag ökar systemcirkulationens blodtryck samtidigt som det pulmonella blodtrycket sjunker. Flödet genom ductus arteriosus ändrar följaktligen riktning och börjar gå från aorta till lungartären, det vill säga från vänster till höger. Ökningen av syre i det arteriella blodet inhiberar den lokala prostaglandinfrisättning. Det medför att den glatta muskulaturen i DA kontraherar och i och med det fås en funktionell stängning av shunten (de Moraes & Schwartz, 2005). Studier visar att syre kan inducera kontraktion av DA både in vitro och in vivo. Även acetylkolin och noradrenalin har visats ge en konstriktion av shunten. Syre är dock ett stimulus som verkar oberoende av intakt autonomt nervsystem eller cirkulerande autonoma signalsubstanser, och kan därför tänkas vara det mest effektiva konstriktorstimulit (Knight *et al.*, 1973). Den funktionella stängningen av DA äger vanligtvis rum inom minuter till timmar efter födseln (Buchanan, 2001).

Fysiologisk degeneration på grund av morfologiska förändringar i kärlväggen

Inom 48 timmar börjar normalt en icke-inflammatorisk degeneration av muskulaturen i DA. Processen är oftast avklarad inom en månad och vad som då återstår är de elastiska fibrer som utgör det så kallade ligamentum arteriosum (Buchanan, 2001). Normal stängning av shunten börjar närmast lungartären och går i riktning mot aorta. Det första som sker är förändringar i intiman. Endotelceller lossnar från lamina elastica interna och i det subendoteliala området bildas ödem. Inom några timmar efter födseln är lumen i DA markant förminskad och ödemet desto mer påtagligt. Endotelcellerna skapar filament och kan till en början hålla kontakten med lamina media men tappar efter hand denna kontakt. Slutligen sker degenerativa förändringar vilket indikeras av en ackumulering av många små lipiddroppar i cytoplasman. Dessa förändringar kan urskiljas redan tre dagar efter födseln och efter ytterligare ett par dagar kan förändringarna ses längs med hela DA (Gittenberger-de Groot *et al.*, 1985).

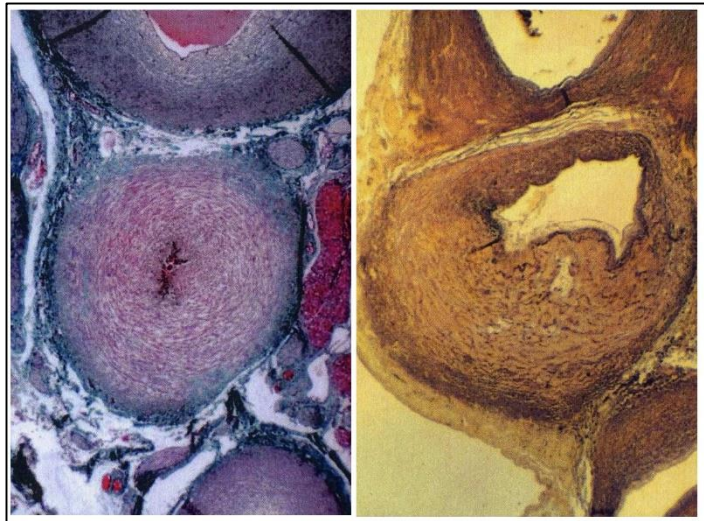Persisterande ductus arteriosus (vänster till högershunt)

Etiologi och patofysiologi

Persisterande ductus arteriosus (PDA) räknas till en av de vanligaste medfödda kardiovaskulära sjukdomarna hos hundar. Kärlmissbildningen uppstår på grund av bristfällig eller utebliven konstriktion av DA efter födseln (Buchanan, 2001). Studier tyder på att prevalensen är högre i USA än i Europa. PDA representerar 25-30 % av de medfödda hjärt-kärlsjukdomarna enligt amerikanska studier (Buchanan, 2001; Côté & Ettinger, 2001) och mellan 11-21 % enligt europeiska studier (Oliveira *et al.*, 2011). En ökad prevalens av PDA inom vissa raser tyder på att patogenesen involverar genetiska faktorer (Buchanan & Patterson, 2003). Studier visar även att anlagen kan antas vara polygenetiska (de Morais & Schwartz, 2005), att de har hög ärftlighet och att de är av tröskelkaraktär, det vill säga allvarlighetsgrad ökar med antal defekta gener (Patterson *et al.*, 1971). De predisponerade raserna har under de senaste årtiondena blivit fler i antal och de mest frekvent drabbade enligt amerikanska studier inkluderar pudel, collieraser, dvärgspets, malteser, engelsk springer spaniel, keeshond och yorkshireterrier (Buchanan, 2001). Enligt en europeisk studie var schäfer, newfoundland och malteser de vanligast drabbade raserna (Oliveira *et al.*, 2011). Tikar är överrepresenterade i sjukdomsstatiken då tre av fyra hundar med PDA är tikar (Buchanan, 2001).

Orsak till uppkomst

Histopatologiska undersökningar av hundar med hereditär PDA visar tydligt att strukturen i kärlväggen skiljer sig från normalfallet. Det som sågs i studierna var en hypoplastisk och asymmetrisk muskelmassa i lamina media (*figur 1*). Segment av DA som skulle bestått av muskler utgjordes istället av ickekontraherande aortalik elastisk vävnad (Buchanan & Patterson, 2003) innehållande kollagen och elastiska fibrer (Gittenberger-de Groot *et al.*, 1985). Dessutom var DA kortare än normalt hos hundar med



Figur 1- Histologisk struktur, t.h. normal konstriktion efter 3 dagar; t.v. PDA av grad IV. Bildkälla: Professor J. W. Buchanan, USA

PDA, vilket styrker tesen att just muskelhypoplasi är den huvudsakliga morfologiska avvikelserna hos dessa hundar (Gittenberger-de Groot *et al.*, 1985; Buchanan & Patterson, 2003). Frånvaro av glatt muskulatur förklarar den partiella eller helt uteblivna kontraktionen av DA efter födseln (Buchanan & Patterson, 2003). Hypoplasin antas bero på frånvaro av promotorer till gener som kodar för bildningen av ductusmuskulaturen (Buchanan, 2001).

På humansidan är incidensen för PDA 0.05 % och sjukdomen står för 5-10 % av alla kongenitala hjärtfel. Vid hereditär PDA på människor ses en hypoplastisk ductusmuskulatur vilket indikerar att patogenesen kan vara densamma som vid PDA hos hund (Gournay, 2011). Förutom att associeras med kromosomala avvikelser kan PDA hos människa även bero på

kongenital infektion av röda hund, prematur födsel och födsel på hög höjd (Forsey *et al.*, 2009). 70 – 80 % av alla för tidigt födda barn, med en födelsevikt under ett kilo, har en persisterande ductus arteriosus (Gournay, 2011). De flesta humanstudier som gjorts är på barn med just neonatal PDA, och man har sett att vävnadsstrukturen i DA vanligtvis är normal hos dessa barn och att en spontan stängning av shunten ofta sker när barnet nått åldern av en fullgången graviditet (Buchanan & Patterson, 2003).

Olika allvarlighetsgrad

Hur uttalad sjukdomen blir beror på shuntens storlek och utformning (Buchanan, 2001). Man använder ett graderingssystem (I-VI) med en ökande allvarlighetsgrad, baserat på omfattningen av aortalik elastisk vävnad. Hos de flesta hundar med PDA är shunten förvisso öppen hela sin längd, men den är konformad och diametern avtar mot den lungartärsangränsande änden (Gittenberger-de Groot *et al.*, 1985; Buchanan, 2001). I de allvarligaste fallen är DA helt cylindrisk och har samma diameter som aorta (Gittenberger-de Groot *et al.*, 1985).

Diagnostik – när och hur upptäcks hjärtfelet

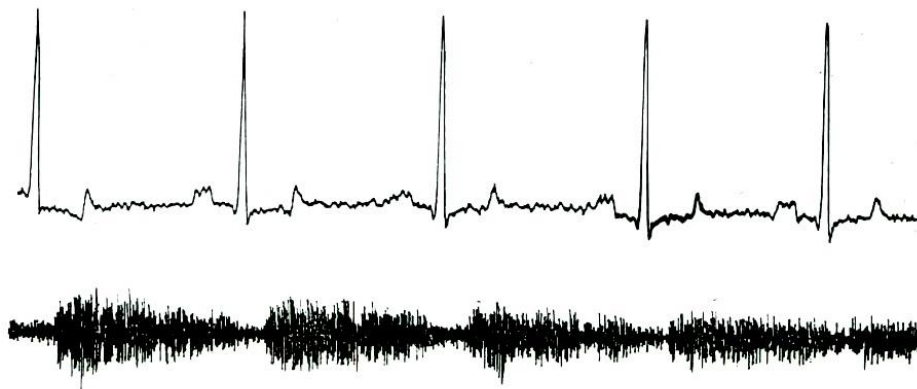Kliniska symptom uppträder sällan inom valpens första levnadsveckor vilket gör att diagnosen ofta ställs tidigast i samband med det första rutinmässiga veterinärbesöket då valpen är 6-8 veckor gammal. En preliminär PDA-diagnos ställs ofta på basis av auskultation och kan säkerställas med hjälp av ekokardiografi (de Morais & Schwartz, 2005).

Kliniska symptom

Symptomen kan kategoriseras efter en fyrgradig skala med stigande allvarlighetsgrad. Typ I och II är asymtomatiska. Hundar med typ III har nedsatt ansträngningskapacitet och är vanligtvis i dålig kondition. Vid typ IV har lunghypertension orsakat omvänt blodflöde, en så kallad reverserande PDA (rPDA). Symptomen för rPDA är bakbenssvaghet och synkope vid ansträngning. (Buchanan, 2001)

Auskultation, EKG och fonokardiografi

Kännetecknet för PDA är ett kontinuerligt blåsljud som vid typ I endast hörs vid vänster hjärtbas, i pulmonalisområdet i tredje intercostalen. Vid typ II kan man även höra blåsljud över apex. På hundar med typ III är blåsljudet hörbart över större delen av hundens vänstra thorax (Buchanan, 2001). Vid elektrokardiografi (EKG) ses höga R-vågor vilket är ett typiskt tecken på den vänstersidiga kammarförstoring som uppkommer sekundärt till PDA. Breda P-vågor kan också förekomma vilket tyder på förstoring av vänster förmak (de Morais & Schwartz, 2005). Med fonokardiografi (FKG) kan man registrera hjärtljud med en mikrofon och återge pulserna i form av kurvor. Samtidigt tar man EKG för att se när det eventuella blåsljudet uppstår i hjärtecykeln. Vid PDA ses ett kontinuerligt blåsljud under hela EKG-kurvan som ökar i intensitet under systole och minskar under diastole (*figur 2*) (de Morais & Schwartz, 2005).



Figur 2- EKG avledning II och FKG från en hund med PDA grad II. EKG visar breddad P-våg och ökad R-amplitud. FKG visar ett kontinuerligt blåsljud med avtagande intensitet i diastole. Bildkälla: Clarence Kvart

Radiografi och ultraljud

Det mest karaktäriserande tecknet på PDA som ses på röntgen är ett aneurysm (en utbuktning) på aorta i nivå med DA. Aneurysm ses ibland redan vid typ II, men tydligare och mer frekvent hos hundar med typ III. Andra tecken vid måttlig till stor PDA är dilatation av vänster förmak och kammare, ascenderande aorta och lungartär hos hundar med typ II och uppåt (Buchanan, 2001). Detta kan också ses med ekokardiografi (som är en ultraljudsbaserad metod) och med dopplertechnik kan man även se det förändrade blodflödet (de Moraes & Schwartz, 2005).

Behandlingsmetoder och konsekvenser av att inte behandla

Hundar med PDA lever sällan ett normallångt liv och risken för vänstersidig hjärtsvikt är stor om de inte behandlas. Därför rekommenderas alltid en tillslutning av shunten också hos de asymtomatiska hundarna med klinisk typ I och II, även om en operation är något mindre akut i dessa fall. De flesta hundar lever ett symptomfritt och normallångt liv efter att felet korrigerats (Buchanan, 2001).

Medicinsk terapi

Den medicinska terapin som rekommenderas till hund är apresolin i kombination med loopdiuretika (C. Kvart pers. meddelande). Apresolin är en arteriell vasodilator. Den innehåller hydralazin som via inositoltrifosfat ökar frisättningen av Ca^{2+} från det sarkoplasmatiska retiklet vilket får en blodtryckssänkande effekt samtidigt som det ökar cardiac output (Rang *et al.*, 2012). Ibland används digoxin för behandling av hjärtsvikt och för att kontrollera hjärtrytmen (Buchanan, 2001). Digoxin är en hjärtglykosid som sänker pulsen genom att påverka AV-knutan, och samtidigt ökar kontraktionen genom att hämma Na-K-pumpen (Rang *et al.*, 2012). Även loopdiuretika som furosemid används för att behandla hjärtsvikt. För att inte få överproduktion av erythrocyter i benmärgen och för att hålla hematokritnivån under 65 % ges hydroxyurea (Buchanan, 2001). Hydroxyurea (hydroxykarbamid), är ett cytotoxiskt läkemedel som inhiberar DNA-syntesen. Det medför en reduktion av de snabbt delande erythrocyterna (Rang *et al.*, 2012).

På humansidan har man framgångsrikt kunnat framkalla en stängning av DA genom att ge COX-hämmare, exempelvis Ibuprofen (Forsey *et al.*, 2009). Antingen ges det som profylax

inom 24 timmar till extremt prematura barn, alternativt inom några dagar till prematura barn hos vilka man sett signifikanta tecken på PDA vid ekokardiografiundersökning (Gournay, 2011). COX-hämmare inhiberar prostaglandinsyntesen och då prostaglandiner verkar vasodilaterande fås följaktligen konstriktion av ductusmuskulaturen. COX-hämmarna har dock ingen effekt när muskeldegenerationen startat vilket den ofta har på en valp som får diagnosen vid 6-12 veckors ålder, eller om muskulaturen är hypoplastisk vilket den är hos hundar med hereditär PDA (Buchanan, 2001).

Kirurgi eller kateterbaserad ocklusion

En tidig stängning av vänster till högershunt är starkt rekommenderat. Tekniken för att genomföra stängningen kan delas in i två kategorier där den första innebär kirurgi via torakotomi och den andra innebär kateterbaserad ocklusion (White, 2009).

Vid kirurgisk metod sätts antingen en ligatur eller också delas shuntens på mitten. Ligatur är enklare att utföra och att föredra om shuntens är mindre än en centimeter i diameter. En shunt > 1 cm bör delas. 95 % av ligaturerna lyckas stänga shuntens och kirurgin medför < 2 % mortalitet förutsatt att pulmonell hypertension ej föreligger, och att operationen utförs av en erfaren kirurg (White, 2009). Den ett- och tvååriga överlevnadsgraden efter en ligatur är 92 % respektive 87 % i en studie på 179 hundar (Saunders *et al.*, 2014).

Kateterbaserad ocklusion innefattar emboliserande coilspiraler och Amplatzerpluggar. Coilspiraler är tillverkade av trombogena fibrer på vilken trombocyter adhererar och koagulerar och därigenom skapar en plugg. Dessa fungerar bra för stängning av mindre PDA (< 4 mm). Amplatzerpluggar är tillverkade av ett följsamt material som formar sig efter DA när den väl sitter på plats. De används för PDA från 4-7 mm (White, 2009). Fördelar med katetermetoden är att den inte kräver torakotomi och att det innebär kortare sjukhusvistelse där patienten kan gå hem nästföljande dag (Gordon & Miller, 2005). Nackdelar är att det kräver dyr radiografisk utrustning och att det innebär en större risk att ocklusion misslyckas än om man använder kirurgi (Buchanan, 2001). Tidigare när kirurgi var den enda korrigerande proceduren för stängning av PDA var en exakt mätning av shuntens av mindre vikt, men för att kunna välja rätt typ av ocklusionsplugg är kunskap om shuntens dimension avgörande (Schneider *et al.*, 2007). En av de huvudsakliga farorna är att spiralen eller pluggen migrerar, vilket har en incidens på 3 %. Vanligen migrerar den till lungartären och lungorna (White, 2009).

Effekt av att behandla äldre hundar

Vissa hundar uppvisar inte symptom förrän i vuxen ålder. Det är dock ovanligt att hundarna går symptomfria längre än sina tre första levnadsår. Studier visar att även på hundar äldre än 24 månader innan diagnosen fastställs, försvinner de kliniska symptomen i och med en tillslutning av shuntens. Om hunden före operationen hade vänstersidig systolisk dysfunktion kvarstod denna ofta även efter operation då det är ovanligt att tillståndet är reversibelt hos äldre hundar. Många lever ändå ett gott liv utan kliniska symptom efter operationen. Det är inte känt varför vissa hundar kan leva länge, ibland över sex år, med hjärtfelet obehandlat, eller varför prognosen skiljer sig så mycket mellan dessa hundar. Att storleken på shuntens ska vara avgörande är naturligt att tro, men man har inte kunnat säga att en viss storlek är associerad med låg överlevnad. På humansidan har studier visat att bibehållen normal vaskulär resistens i

lungorna är av betydelse för personer som överlever länge med PDA. Själva ingreppet vid en shuntstängning på en äldre hund är inte förenat med högre risk än på en yngre hund (Van Israël *et al.*, 2003).

Konsekvenser av att inte behandla

PDA med vänster till högershunt orsakar en volymöverbelastning av vänster förmak och vänster kammare vilket leder till excentrisk kammarehypertrofi (Saunders *et al.*, 2014). Sekundärt till den ventrikulära volymöverbelastningen uppstår frekvent mitralisinsufficiens; detta på grund av dilatation och sträckning av mitralisklaffen och papillarmuskulerna. Kammardilatationen kan även leda till förmaksregurgitation. I en studie av äldre obehandlade hundar med PDA var mitralisendokardos (mitralisklaffsdegeneration) den mest frekvent förekommande komplikationen. Orsaken till endokardosen tros vara den regurgitation som skapas när mitralisklaffen läcker. Mitralisendokardos i samband med PDA uppkom i en tidigare ålder och hos andra raser än de som vanligen är predisponerade för endokardos (Van Israël *et al.*, 2003). Dissektion (aneurysm) i lungartären är en potentiell komplikation till okorrigerad PDA hos hund. Patofysiologin bakom dissektionen är inte fullständigt klarlagd men tros bero på hypertensionen i lungorna som gör att lungartären dilaterar vilket medför en degeneration och fragmentering av elastiska fibrer i lungartären och således en försvagad kärlvägg. Ökat tryck i artären och ökad stress på kärlväggen resulterar i att intiman går sönder och dissekerar. Studier visar att på de hundar med PDA som har en dissektion kvarstår visserligen dissektionen efter en shuntstängning, men hunden kan leva ett symptomfritt liv i flera år med den (Scansen *et al.*, 2015). En vanligt förekommande komplikation och dödsorsak vid obehandlad PDA är vänstersidig hjärtsvikt. Av de hundar som drabbas dör 65 % inom sitt första levnadsår om de inte behandlas (Van Israël *et al.*, 2003).

Reverserande PDA (höger till vänstershunt)

Prevalens och patofysiologi

En utebliven stängning av DA resulterar i en vänster till högershunt hos majoriteten av hundarna men hos ett fåtal, mellan 5.5 – 15 %, uppkommer lunghypertension vilket får blodflödet att gå omvänt, alltså från höger till vänster (Côté & Ettinger, 2001). Reverserande PDA (rPDA) är något som oftast associeras med en dålig prognos (Kellum & Stepien, 2007). Pulmonell hypertension är en persisterande ökning av det pulmonella systoliska eller diastoliska trycket till högre än det normala värdet på 30/19 mm Hg (Kellum & Stepien, 2007). Hypertensionen är generellt sett ett resultat av underutvecklad essentiell blodförsörjning till lungorna under fosterstadiet eller förvärvade skador, eller en kombination av båda (Côté & Ettinger, 2001).

Symptom och behandling vid Eisenmenger's syndrom

Eisenmenger's syndrom är en term som beskriver det tillstånd då lunghypertension orsakar ett omvänt blodflöde, och hypoxi, då blodet går från lungartären till aorta. Eisenmenger's syndrom kan förutom vid PDA även förekomma vid exempelvis en septumdefekt. Vid lunghypertension är tryckskillnaden mellan aorta och lungartär marginell och flödet ger följaktligen upphov till mycket lite turbulens. Vid auskultation av patienter med rPDA hörs inget eller ett mycket svagt blåsljud vid vänstra hjärtbasen (de Morais & Schwartz, 2005).

Symptom som ses vid detta tillstånd är träningsintolerans, periodiskt återkommande bakbenssvaghet och svimningar till följd av cyanos, sekundär polycytemi och hyperviskositet (Côté & Ettinger, 2001). Polycytemi uppstår till följd av det erythropoetinpåslag som fås vid hypoxi. Hosta är ett mycket vanligt symptom vid lunghypertension i andra fall men inte vid Eisenmenger's syndrom, vilket beror på att den allvarliga lunghypertensionen här är ett resultat av en obstruktiv sjukdom i de pulmonella kärlen snarare än en parenkymal sjukdom i luftvägar eller lungor (Kellum & Stepien, 2007). Tillslutning av en omvänd shunt är starkt kontraindicerat då det leder till akut högersidig hjärtsvikt och död under operationen eller en kort tid därefter (de Moraes & Schwartz, 2005).

De vaskulära skadorna i lungorna vid omvänd PDA är oftast omfattande och irreversibla även om diagnosen ställs tidigt. Behandling har ofta gett otillräckligt bra resultat och generellt sett försöker man inte behandla dessa hundar. Det viktigaste vid behandlingen av höger till vänstershunt är att få bukt med den sekundära polycytemin. I flertalet studier har man beskrivit användningen av flebotomi (åderlåtning) som en behandling. Intermittenta kliniska symptom minskar i frekvens och allvarlighetsgrad, och biverkningar till följd av flebotomi är ovanliga (Côté & Ettinger, 2001). Kliniska erfarenheter visar dock att patienten kan uppleva stress av att bli fasthållen under tiden flebotomin pågår och patienterna kompenserar ofta för blodförlusten kort tid efter ingreppet. Därför kan hydroxyurea rekommenderas som en alternativ behandling till flebotomi (C. Kvant pers. meddelande).

Minskade kliniska symptom har även påvisats vid behandling med sildenafilcitrat (Viagra). Sildenafil är en högelektiv fosfodiesterashämmare som ger vasodilatation i lungartären genom att öka den lungvaskulära koncentrationen av cGMP som i sin tur ökar aktiviteten av endogent kväveoxid. Dilatationen ger en reducering av trycket i lungorna. I en studie som gjordes på 22 hundar med lunghypertension såg man att varken hjärtfrekvens, andningshastighet, vertebral hjärtstorlek, EKG eller systoliskt blodtryck ändras signifikant vid behandling med sildenafil. Trots brist på signifikanta minskningar i mätbara variabler sågs en klinisk förbättring och ökad livskvalitet hos de behandlade hundarna, vilket man ser som den mest tillförlitliga indikatorn på att behandlingen lyckats. Biverkningar av sildenafil är ovanliga (Kellum & Stepien, 2007).

DISKUSSION

PDA hos hund är en genetisk sjukdom av tröskelkaraktär, med hög ärftlighet (Patterson *et al.*, 1971). Det som får shunten att persistera är hypoplasia av glatt muskulatur. Avsaknaden av muskulatur gör att shunten inte kan kontrahera som svar på det ökade syretryck och den minskade prostaglandinfrisättning som uppkommer i samband med födseln (Buchanan & Patterson, 2003). De flesta studier som gjorts på humansidan är på prematura spädbarn, där PDA orsakats av hypoxi (Forsey *et al.*, 2009).

Sjukdomen kan alltså grunda sig på antingen genetiska eller miljömässiga faktorer. Hos de prematura barnen finns den glatta muskulaturen men stimuli för att få den att kontrahera saknas. Fenomenet med hypoxi kan även uppstå hos barn som föds på hög höjd och PDA är både vanligare och större hos dessa individer än hos de som föds nere på havsnivå. Att den ärftliga varianten av PDA är av tröskelkaraktär gör att sjukdomens allvarlighetsgrad stiger med ökad

mängd ductusdefekta gener. Därför bör miljömässiga faktorer till sjukdomens uppkomst inte helt uteslutas hos hund. Om hunden exempelvis ligger precis under tröskelvärdet för en onormal stängning och drabbas av hypoxi under födseln är det möjligt att det skulle kunna ha tillräckligt stor effekt för att få shunten att persistera. Att tikar är överrepresenterade antar jag kan bero på att det genetiska felet sitter på x-kromosomen.

Valpen uppvisar sällan symptom under sina första levnadsveckor, utan det är ofta i samband med det första rutinmässiga veterinärbesöket som sjukdomen upptäcks genom att blåsljud hörs (de Moraes & Schwartz, 2005). Det kan dock tänkas att det finns ett mörkertal här, då valpar som dör tidigt och oförklarligt potentiellt skulle kunna ha haft PDA och dödsorsaken skulle kunna vara akut hjärtsvikt.

PDA orsakar en volymöverbelastning i vänster förmak och kammare vilket leder till excentrisk kammarhypertrofi (Saunders *et al.*, 2014). Eftersom att en del av blodflödet som skulle gått ut till systemkretsloppet shuntas tillbaka till vänster förmak och kammare, måste hjärtat kompensera för volymökningen genom ett ökat vänstersidigt systoliskt blodflöde för att det systemiska blodflödet ska förbli normalt. I lungorna mixas det shuntade blodet med det som kom in via vena cava och kommer åter till vänster förmak och kammare. För att anpassa sig till det ökade diastoliska blodflödet, och den ökning av vänstra kammarens systoliska blodmängd som måste pumpas ut för att kompensera för det blod som shuntats via PDA, uppstår excentrisk hypertrofi av vänster kammare.

Då den ventrikulära volymöverbelastningen orsakar dilatation och sträckning av mitralisklaffen uppstår frekvent klaffinsufficiens vid obehandlad PDA. Det kan i sin tur leda till förmaksregurgitation. Turbulensen och regurgitationen som klaffläcket ger upphov till är en predisponerande faktor för mitralisendokardos (Van Israël *et al.*, 2003). Att hundar med PDA fick endokardos i tidigare ålder och att tillståndet påträffades hos andra raser än de som normalt är predisponerade för mitralisendokardos antyder att det kan vara sekundärt till PDA. Enligt studien av Van Israël *et al.*, (2003) innebär själva ingreppet vid en stängning av shunten på äldre hundar (>24 månader) inte en högre risk än hos en yngre hund. Det har dock visat sig viktigt att behandla tillståndet så tidigt som möjligt, då risken för komplikationer som leder till vänstersidig hjärtsvikt och för tidig död annars är stor.

Det finns två huvudsakliga metoder för att stänga shunten; kirurgisk metod och icke-kirurgisk metod. Antingen öppnas thorax och shunten knyts av eller också för man in en coil eller plugg med hjälp av en kateter via vena femoralis. Vilket som är bäst beror på shuntens storlek och utformning (White, 2009). Är shunten liten är det lättare att använda katetermetoden vars största fördelar är att ingreppet blir mindre invasivt, patienten återhämtar sig snabbt och kan åka hem redan dagen därpå (Gordon & Miller, 2005). Stora PDA ska helst delas annars kan man tänka sig att det finns risk att ligaturen inte håller för trycket och en rekanalisering uppstår.

Vad det gäller medicinsk behandling med COX-hämmare som används på neonatala spädbarn för att åstadkomma en konstriktion, har dessa ingen effekt när muskulaturen i shunten är hypoplastisk (Buchanan, 2001). COX-hämmare kan alltså inte användas för att stänga DA på hund. Problemet hos hundarna är inte att muskulaturen inte får något stimuli, utan att

muskulaturen inte finns. En annan anledning till att inte ge COX-hämmare till unga valpar är att det är toxiskt och kontraindikerat. Man skulle annars kunna tänka sig att behandlingen fungerar på valpar som inte har den hereditära formen utan istället utvecklar PDA på grund av hypoxi på grund av att de föds prematurt eller på hög höjd.

Omvänd shunt uppstår på grund av hypertension i lungorna som gör att trycket i lungartären blir högre än det i aorta. Flödet vänder och hunden drabbas av cyanos (Côté & Ettinger, 2001). Här hörs inget, alternativt ett mycket svagt blåsljud (de Morais & Schwartz, 2005). Att hunden uppvisar symptom i form av bakbenssvaghet beror på shuntens anatomiska placering, då den på aorta fäster in mellan arteria subclavia och arteria intercostalis (Buchanan, 2001). Brachiocephalicus och arteria subclavia får således väl syresatt blod från vänster kammare som de förser hundens kraniala delar med, medan det arteriella blodet som ska till arteria intercostalis och vidare blandas med venöst blod från lungartären. Det förklarar varför dessa hundar blir bakbenssvaga. Det kan tänkas att man misstar symptomen för exempelvis neurologiska skador istället för kardiovaskulära då blåsljudet försvinner i samband med att shunten reverserar.

Det är kontraindicerat att stänga DA vid omvänd shunt. Anledningen är att höger kammare då skulle behöva jobba mot ett ännu högre tryck vilket ovillkorligen leder till högersidig hjärtsvikt och död (de Morais & Schwartz, 2005). Om man ändå vill försöka behandla sin hund kan åderlåtning vara en metod (Côté & Ettinger, 2001) alternativt medicinsk behandling med hydroxyurea (C. Kwart pers. meddelande) eller sildenafilcitrat (Kellum and Stepien 2007). Polycytemi, eller erythrocytos, innebär att hunden har för många erythrocyter och därigenom en hög hematokrit. Hög hematokrit ger blodet hög viskositet och ökar risken för tromb. Åderlåtning kan tillfälligt sänka hematokriten men hunden kommer snabbt att kompensera för blodförlusten och även om frekvent avtappning av blod inte medför några allvarliga biverkningar kan det ändå tänkas vara en otrevlig upplevelse för hunden. Därför skulle behandling med hydroxyurea kunna vara ett bättre alternativ. När man sätter in sildenafilcitrat för att dilatera lungartären vid pulmonell hypertension bör man ha i åtanke att behandlingen kommer att bli mycket kostsam.

SLUTSATS

Persisterande ductus arteriosus uppstår vid utebliven kontraktion av DA efter födseln. Hos hund har PDA visats vara hereditär och den uteblivna kontraktionen beror på en hypoplastisk ductusmuskulatur. Vid PDA fås vanligen en volymöverbelastning som orsakar sekundär excentrisk hypertrofi av vänster kammare, förmaksregurgitation, mitralisendokardos och aneurysm på lungartären. Obehandlad shunt leder på sikt ofta till akut vänstersidig hjärtsvikt. Principen för behandlingsmetoderna är att man tillsluter shunten och överlevnadsgraden är mycket stor efter ingreppet. Vid lunghypertension kan reverserande PDA uppstå, vilket innebär en dålig prognos, där tillslutning är kontraindicerat och där symptomatisk behandling kan ifrågasättas.

LITTERATURFÖRTECKNING

- Buchanan, James W. 2001. "Patent Ductus Arteriosus Morphology, Pathogenesis, Types and Treatment." *Journal of Veterinary Cardiology* 3 (1): 7–16.
- Buchanan, James W., and Donald F. Patterson. 2003. "Etiology of Patent Ductus Arteriosus in Dogs." *Journal of Veterinary Internal Medicine* 17 (2): 167–71.
- Côté, E., and S. J. Ettinger. 2001. "Long-Term Clinical Management of Right-to-Left ('reversed') Patent Ductus Arteriosus in 3 Dogs." *Journal of Veterinary Internal Medicine / American College of Veterinary Internal Medicine* 15 (1): 39–42.
- Forsey, Jonathan T., Ola A. Elmasry, and Robin P. Martin. 2009. "Patent Arterial Duct." *Orphanet Journal of Rare Diseases* 4 (1): 17.
- Gittenberger-de Groot, Adriana C., Jan L. M. Strengers, Monica Mentink, Robert E. Poelmann, and Donald F. Patterson. 1985. "Histologic Studies on Normal and Persistent Ductus Arteriosus in the Dog." *Journal of the American College of Cardiology* 6 (2): 394–404.
- Gordon, S. G., and M. W. Miller. 2005. "Transarterial Coil Embolization for Canine Patent Ductus Arteriosus Occlusion." *Clinical Techniques in Small Animal Practice* 20 (3): 196–202.
- Gournay, Véronique. 2011. "The Ductus Arteriosus: Physiology, Regulation, and Functional and Congenital Anomalies." *Archives of Cardiovascular Diseases* 104 (11): 578–85.
- Kellum, Heidi B., and Rebecca L. Stepien. 2007. "Sildenafil Citrate Therapy in 22 Dogs with Pulmonary Hypertension." *Journal of Veterinary Internal Medicine* 21 (6): 1258–64.
- Knight, David H., Donald F. Patterson, and Julius Melbin. 1973. "Constriction of the Fetal Ductus Arteriosus Induced by Oxygen, Acetylcholine, and Norepinephrine in Normal Dogs and Those Genetically Predisposed to Persistent Patency." *Circulation* 47 (1): 127–32.
- Oliveira, P., O. Domenech, J. Silva, S. Vannini, R. Bussadori, and C. Bussadori. 2011. "Retrospective Review of Congenital Heart Disease in 976 Dogs." *Journal of Veterinary Internal Medicine / American College of Veterinary Internal Medicine* 25 (3): 477–83.
- Oyama, M.A., Sisson D.D., Thomas W.P., Bonagura J.D. (2005). Congenital Heart Disease. I: Ettinger, S. & Feldman, E. (editor), *Textbook of Veterinary Internal Medicine*. 6. ed. St. Louis, Missouri: Elsevier Saunders 972-987.
- Patterson, D. F., R. L. Pyle, J. W. Buchanan, E. Trautvetter, and D. A. Abt. 1971. "Hereditary Patent Ductus Arteriosus and Its Sequelae in the Dog." *Circulation Research* 29 (1): 1–13.
- Rang, H.P., Dale, M.M., Ritter, J.M., Flower, R.J., Henderson, G. (2012). Chapter 22, I: Chapter 25 I: *Rang and Dale's pharmacology*. 7. Ed. Edinburgh: Churchill Livingstone, 265-284, 309-317.
- Saunders, A.b., S.g. Gordon, M.m. Boggess, and M.w. Miller. 2014. "Long-Term Outcome in Dogs with Patent Ductus Arteriosus: 520 Cases (1994–2009)." *Journal of Veterinary Internal Medicine* 28 (2): 401–10.
- Scansen, Brian A., Elaine M. Simpson, Jordi López-Alvarez, William P. Thomas, Janice M. Bright, Bryan D. Eason, John E. Rush, et al. 2015. "Pulmonary Artery Dissection in Eight Dogs with Patent Ductus Arteriosus." *Journal of Veterinary Cardiology*. Accessed February 21.
- Schneider, Matthias, Nicolai Hildebrandt, Tatjana Schweigl, and Martin Wehner. 2007. "Transthoracic Echocardiographic Measurement of Patent Ductus Arteriosus in Dogs." *Journal of Veterinary Internal Medicine* 21 (2): 251–57.

- Van Israël, Nicole, Anne T. French, Joanna Dukes-McEwan, and Elizabeth M. Welsh. 2003. "Patent Ductus Arteriosus in the Older Dog." *Journal of Veterinary Cardiology* 5 (1): 13–21.
- White, Pam. 2009. "Treatment of Patent Ductus Arteriosus by the Use of an Amplatz Canine Ductal Occluder Device." *The Canadian Veterinary Journal* 50 (4): 401–4.