



Sveriges lantbruksuniversitet
Swedish University of Agricultural Sciences

**Fakulteten för veterinärmedicin
och husdjursvetenskap**
Institutionen för anatomi, fysiologi och biokemi

Vitamin A som orsak till gomspalt hos hund



Emelie Torén

*Uppsala
2015*

Kandidatarbete 15hp inom veterinärprogrammet

Kandidatarbete 2015:56

Vitamin A som orsak till gomspalt hos hund

Vitamin A as a cause of cleft palate in the dog

Emelie Torén

Handledare: Elisabeth Persson, institutionen för anatomi, fysiologi och biokemi

Examinator: Eva Tydén, institutionen för biomedicin och veterinär folkhälsovetenskap

Kandidatarbete i veterinärmedicin

Omfattning: 15 hp

Nivå och fördjupning: grundnivå, G2E

Kurskod: EX0700

Utgivningsort: Uppsala

Utgivningsår: 2015

Serienamn: Veterinärprogrammet, examensarbete för kandidatexamen / Sveriges lantbruksuniversitet, Institutionen för biomedicin och veterinär folkhälsovetenskap

Delnummer i serie: 2015:56

Elektronisk publicering: <http://stud.epsilon.slu.se>

Omslagsfoto: Fotograf: Emelie Torén

Nyckelord: Gomspalt, gomutveckling, hund, vitamin A, retinol, retinoinsyra, teratogenicitet

Key words: Cleft palate, palatogenesis, dog, canine, vitamin A, retinol, retinoic acid, teratogenicity

Sveriges lantbruksuniversitet
Swedish University of Agricultural Sciences

Fakulteten för veterinärmedicin och husdjursvetenskap
Institutionen för anatomi, fysiologi och biokemi

INNEHÅLLSFÖRTECKNING

| | |
|--|----|
| SAMMANFATTNING..... | 1 |
| SUMMARY | 2 |
| INLEDNING | 3 |
| MATERIAL OCH METODER | 3 |
| LITTERATURÖVERSIKT | 4 |
| Ansiktets utveckling hos däggdjur..... | 4 |
| Utveckling av gomspalt (palatoschisis) | 6 |
| Olika typer av spalter..... | 6 |
| <i>Symptom</i> | 8 |
| Vitamin A | 8 |
| Samband mellan vitamin A och gomspalt | 9 |
| <i>Hund</i> | 9 |
| <i>Råttor och möss</i> | 9 |
| Mekanismer bakom skadliga effekter | 10 |
| <i>HOX-gener</i> | 11 |
| DISKUSSION | 11 |
| Slutsats | 12 |
| LITTERATURFÖRTECKNING..... | 13 |

SAMMANFATTNING

Vitamin A och dess derivat har en avgörande funktion i kroppen, både hos dräktiga tikar och hos övriga hundar genom att påverka synförmåga och tillväxt av epitel samt andra viktiga cellulära mekanismer. För att fosterutvecklingen ska fungera normalt behöver moderdjuret få i sig tillräcklig mängd vitamin A via kosten. För höga mängder kan däremot ha en skadande effekt och leda till missbildningar hos fostret. En av de vanligaste missbildningarna orsakade av ett överintag av vitamin A är gomspalt.

Syftet med den här litteraturstudien är att beskriva hur den normala utvecklingen av gommen går till och genom vilka mekanismer ett överintag av vitamin A hos moderdjuret kan bidra till uppkomst av gomspalt hos fostret.

Utvecklingen av gommen börjar med ett intramaxillärt område som uppkommer genom sammanfogning av tre olika vulster, två från överkäken (maxillarvulsterna) och en från näsområdet (nasofrontala vulsten). Det intramaxillära området består av tre delar varav den ena utgör den primära gommen. Den sekundära gommen bildas när två utbuktningar från maxillarvulsterna (gomutskott) sammanfogas ovanför tungan. Den färdigutvecklade gommen består av en hård och en mjuk del.

Gomspalt hos valpfoster kan uppkomma av ett flertal orsaker. De brachycefala raserna drabbas oftare av missbildningen på grund av munhålans anatomi hos dessa raser.

Vid intag av höga mängder vitamin A kan vitaminet genom ett flertal mekanismer störa bildningen av gommen och på så sätt ge upphov till spaltbildning. Vitamin A och framförallt dess derivat retinoinsyra kan genom att binda till receptorer på specifika platser i gensegment förändra signaleringsmekanismer och därigenom bidra till en minskad proliferation och differentiering samt ett förändrat genuttryck. Beståndsdelarna som bygger upp gommen blir då på ett eller annat sätt förändrade. Förändringen bidrar till en ofullständig sammanfogning av de olika delarna och det bildas en spalt mellan dem. Syndromet delas in i primär och sekundär gomspalt beroende på när i bildningsprocessen felet uppkommer.

Gomspalt förekommer ibland tillsammans med spaltbildningar i överläppen. Läppspalten (primär gomspalt) är antingen ofullständig eller fullständig beroende på hur långt den sträcker sig och den kan även omfatta överkäken. Ofullständig sammanfogning av maxillarvulsterna och de mediala vulsterna från luktgroparna utgör orsaken till läppspalten.

Vitamin A och dess förmåga att ge upphov till gomspalt hos foster vid överintag hos modern har framförallt studerats på råttor och mus. För att förstå mekanismen ytterligare är det önskvärt att fler studier genomförs på hund, även om den embryonala utvecklingen ser liknande ut hos alla däggdjur.

SUMMARY

Vitamin A is a fat-soluble vitamin. Vitamin A and its metabolites have an important function in the body, both in pregnant bitches and in dogs in general by regulating vision and epithelial growth, as well as other important mechanisms. A balanced intake of vitamin A by the bitch through the feed is one important factor for normal embryonic development. Excessive intake may have a teratogenic effect and contribute to malformations in the fetus. Cleft palate is the most common malformation caused by high intake of vitamin A.

The purpose of this literature study is to describe the normal palatogenesis and to understand through which mechanisms a high intake of vitamin A can contribute to cleft palate.

Development of the palate starts with the intramaxillary segment that is created during fusion between three different processes, two from the maxillary bone and one from the nasal area. The segment consists of three parts. One of the parts represents the primary palate. The secondary palate develops when the two bulges on the mandible processes fuse above the tongue. The final palate consists of the hard and the soft palate.

Several factors can contribute to cleft palate development in canine fetuses. The brachycephalic breeds run a higher risk of developing the malformation because of the anatomy of their oral cavity.

Excessive intake of vitamin A might, by several different mechanisms, contribute to the development of cleft palate. Vitamin A or in particular its metabolite retinoic acid binds to receptors on specific locations in the gene and changes signaling mechanisms which leads to a reduction of proliferation, differentiation and a transformed gene expression. This will contribute to a changed structure of the components of the palate and as a consequence there will be a failed fusion between the palatal structures and a cleft will emerge. Cleft palate is either primary or secondary depending on the stage of development in which the problem appears.

Cleft palate sometimes occurs together with cleft lip. Cleft lip is either complete or incomplete depending on its size and location and sometimes it includes the maxilla. Failed fusion of the medial nasal prominence and the maxillary prominences causes cleft lip.

Vitamin A and its ability to give rise to cleft palate in high doses has been studied particularly on mice and rats and therefore it is desirable that further studies will be conducted on dogs even though the embryonic development in mammals are similar to one another.

INLEDNING

Risken för valpar att få gomspalt är ett omdiskuterat ämne inom hundkretsar i Sverige (Undén, 2006). Missbildningen är vanligt förekommande hos hund och kan uppkomma av flera olika anledningar enligt Lobodzinska *et al.* (2014). Gomspalt kan ha nutritionella, kemiska och toxikologiska orsaker och infektioner eller genetiska faktorer kan också bidra till uppkomst av missbildningen.

I djurförsök har man sett att intag av höga halter av vitamin A under dräktighet kan leda till missbildningar i de flesta organsystem hos fostret (Kalter & Warkany, 1961). Gomspalt är exempel på en sådan missbildning och studier av vitamin A och dess teratogena effekter finns dokumenterade sedan många år tillbaka (Kalter & Warkany, 1961; Kochar och Johnson, 1965; Wiersig & Swenson, 1967; Lorente & Miller, 1978, Abbott *et al.*, 1989). Den höga koncentrationen av vitaminet leder genom ett flertal mekanismer till att stängningen av primära och sekundära gommen under fosterstadiet inte fungerar som den ska och att gomspalt utvecklas (Ackermans *et al.*, 2011; Hu *et al.*, 2013; Li *et al.*, 2014; Mammadova *et al.*, 2014).

Syftet med den här studien är att beskriva genom vilka mekanismer ett högt intag av vitamin A under dräktighet utgör en risk för uppkomst av gomspalt. Normal utveckling av gommen och innebörden av gomspalt beskrivs också för att ge en tydligare bild av de olika mekanismerna bakom missbildningen.

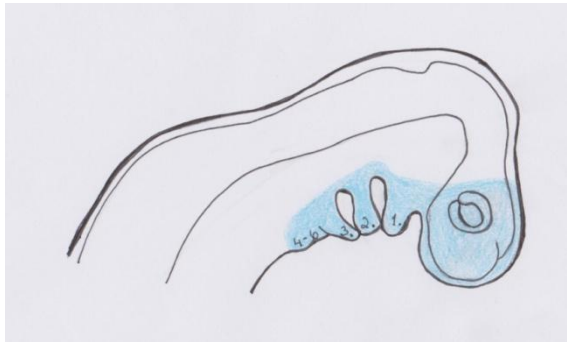
MATERIAL OCH METODER

Web of Science, Google Scholar och PubMed är de tre databaser som har använts för undersökning av fakta till litteraturstudien. De sökord som har använts i olika kombinationer är: cleft palate, cleft lip, palatogenesis, dog, canine, vitamin A, retinol, retinoic acid, pregnancy och toxicity. I referenslistor till de redan utvalda artiklarna hittades andra artiklar med relevans för det aktuella ämnet. En del av de inkluderade artiklarna är review-artiklar.

Akademiska sjukhusets hemsida (2014) har använts för beskrivning av olika typer av spaltbildningar och en australisk web-resurs (Hill, 2014) inom embryologi användes för beskrivning av olika Carnegie-stadier. För grundläggande beskrivningar av embryologi tog man hjälp av fyra embryologiböcker (Noden & de Lahunta, 1985; McGeady *et al.*, 2006; Hyttel *et al.*, 2010; Sadler, 2012). En polsk embryologibok, översatt till svenska (Ulfig, 2012) studerades för att undersöka svenska embryologibegrepp.

LITTERATURÖVERSIKT

Ansiktets utveckling hos däggdjur



Figur 1. Gälbågarnas utformning (numrerade 1-6). Blå markering visar neurallistcellernas migrering (modifierad efter Sadler, 2012).

Ansiktets delar uppkommer från ett flertal s.k. gälbågar (Figur 1) bestående av en kärna med mesenkymal vävnad som omges av ektoderm på utsidan och endodermalt epitel på insidan. Varje båges mesenkym består av ett antal celler från neurallisten (ektodermala celler som frigörs från neuralröret slut) vilka möjliggör bildning av ben i ansiktet. Det första paret gälbågar ger upphov till de fem primära ansiktsutskotten (vulsterna); den nasofrontala vulsten, de pariga maxillarvulsterna och de pariga mandibularvulsterna.

För att beskriva utvecklingen hos ryggradsembryon kan man använda sig av ett standardiserat system som kallas för Carnegie-stadium. Utvecklingen delas in i 23 olika stadier (Hill, 2015). I Carnegie-stadium 11 grundläggs första gälbågen hos embryot och olika djurslag befinner sig i stadiet efter olika lång tid i utvecklingen. Mus befinner sig i Carnegie-stadium 11 under dag 10 i utvecklingen och råtta under dag 11,5 (Tabell 1). Bildningen av första gälbågen hos hund sker dag 20 i utvecklingen (Hyttel *et al.*, 2010).

Tabell 1. Illustration av vilken dag i utvecklingen som råtta, mus och hund befinner sig i Carnegie-stadium 11 då grundläggande utveckling av första gälbågen påbörjas (modifierad efter Hill, 2015)

| Carnegie-stadium 11 Utveckling av första gälbågen | |
|--|---------------------------|
| Djurslag | Dag i embryonalutveckling |
| Hund | Dag 20 |
| Råtta | Dag 11,5 |
| Mus | Dag 10 |

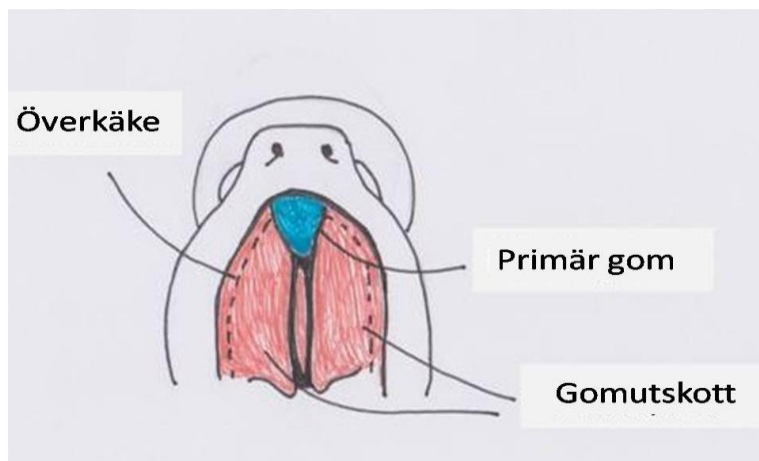
Maxillarvulsterna sammanfogas med den nasofrontala vulsten dorsalt till taket på den primära munhålan, stomodeum, och de två mandibularvulsterna sammanfogas ventralt till stomodeums golv.

Stomodeum utgörs av ektoderm från en inbuktning av embryots kraniala del samt av en utbuktning av oropharyngealt membran. Det oropharyngeala membranet består av ektoderm och endoderm och har till uppgift att separera stomodeum från den primära mag-tarmkanalen.

På båda sidor om den nasofrontala vulsten förtjockas ektodermet (luktplakoder) och så småningom bildas en inbuktning i ektodermet. Inbuktningen ger upphov till två luktgropar. Varje luktgrop omges av vävnad som ger upphov till två vulster på vardera sidan om båda luktgroparna, en lateral och en medial. Med tiden sammanfogas den laterala vulsten med maxillarvulsterna. Överläppen bildas då de två mediala vulster från vardera luktgropen sammanfogas med de två maxillarvulsterna. Underläppen och underkäken bildas från mandibularvulsterna. Maxillarvulsterna och de laterala vulsterna från luktgroparna hålls isär genom en djup fåra bestående av en övre och en undre del. Den undre delen fäster inte till den överliggande utan bildar en sträng av ektoderm, som bli tårkanalen. Maxillarvulsterna växer i storlek och bildar kinder och överkäke.

Maxillarvulsterna bildar tillsammans med de mediala vulsterna från näsgroparna ett intramaxillärt område som sedan bidrar till utvecklingen av den primära gommen.

Bildning av gommen



Figur 2. Gomstrukturer (modifierad efter Sadler, 2012).

Den huvudsakliga utvecklingen av gommen sker genom utbuktningar från maxillarvulsterna. Dessa kallas gomutskott (Figur 2). En del av gommen bildas även från det intramaxillära området som beskrivs ovan. Det intramaxillära området består av tre delar; en del ger upphov till näsfåran, den andra delen utgör en viktig beståndsdel i överkäken och den tredje bildar den primära gommen. Den primära gommen består av överläppen och incisivbenet.

Tabell 2. Tidpunkt för slutningen av den sekundära gommen (sammanfogning av gomutskott) hos däggdjursfoster (modifierad efter Noden & de Lahunta, 1985)

| Djurslag | Tid i fosterutveckling |
|----------|------------------------|
| Råtta | Dag 16 |
| Katt | Dag 32 |
| Hund | Dag 33 |
| Gris | Dag 33 |
| Häst | Vecka 7 |
| Ko | Vecka 8 |
| Människa | Vecka 9 |

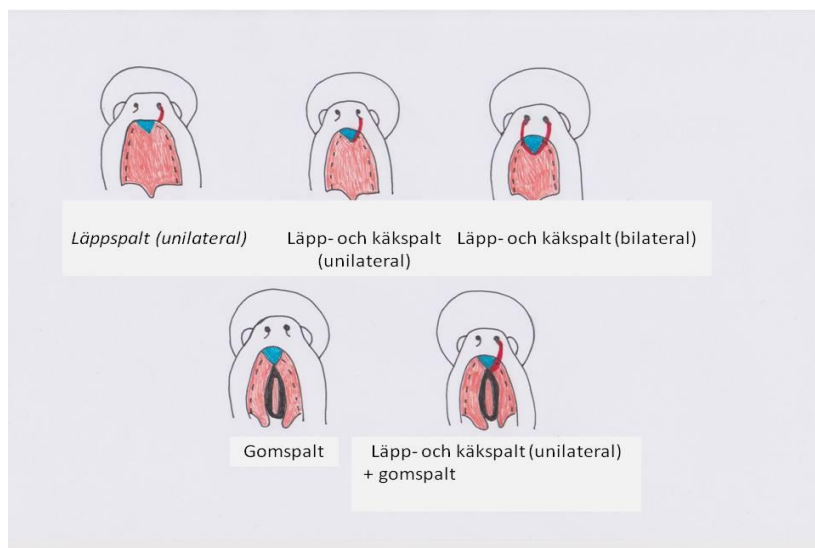
Den sekundära gommen bildas senare i fosterutvecklingen, efter att den primära gommen utvecklats. När den bildas flyttar sig gomutskotten från en position lateralt om tungan, till en horisontell position ovanför tungan. Tillslut sammanfogas dem och bildar den sekundära gommen vilken sluts efter drygt två veckor av fosterutvecklingen hos råtta och senare hos andra däggdjursarter (Tabell 2).

Den mogna gommen delas in i en hård och en mjuk del. Den hårda gommen ligger intill överkäksbenet och den mjuka ligger längre kaudalt i munnen, mot svalget och separerar oropharynx från nasopharynx. Den har en köttaktig konsistens.

Utveckling av gomspalt (palatoschisis)

För att gomutskotten ska kunna ge upphov till den sekundära gommen behöver de vid rätt tillfälle i utvecklingen hamna i rätt läge genom att flytta sig från en position lateralt om tungan till en horisontell ställning över tungan där de sedan sammanfogas (Sadler, 2012). Om de av någon anledning inte kan sammanfogas uppkommer en gomspalt. Gomspalt definieras i en artikel (review) av Lobodzinska *et al.*, (2014) som en medfödd oronasal fistel som bildas när en felaktig sammanfogning av de strukturer som separerar mun- och näshåla uppkommer. Gomspalt delas in i primär och sekundär spalt (McGeady *et al.*, 2006). Vid en primär gomspalt uppstår en felaktig sammanfogning mellan de mediala utskotten från luktgroparna och maxillarvulsterna (läpp- och käkspalt) och vid en sekundär gomspalt sker en felaktig sammanfogning av gomutskotten som beskrivs ovan. Problem med sammanfogningen kan bero på att gomutskotten är för små, att de inte klarar av att höja sig från sin laterala position under tungan eller att tungan inte lägger sig under gommen (Sadler, 2012).

Olika typer av spalter



Figur 3. Spalttyper (modifierad efter Sadler, 2012).

På Akademiska sjukhusets hemsida (2014) beskrivs olika typer av spaltbildningar. Där delas de in i främre, genomgående och bakre spalter och de främre delas sedan in i läppspalt samt läpp- och käkspalt. Läppspalten (cheiloschisis) kan vara fullständig eller ofullständig. Är den fullständig har en spaltbildning av läppen uppstått och öppningen sträcker sig från läppen upp till näsborren. Vid en ofullständig läppspalt har öppningen inte nått hela vägen upp till näsborren. Spalter i läppen involverar ibland även käken och är antingen unilaterala eller bilaterala (Figur 3). Läpp- och käkspalt uppkommer när sammanfogningen av maxillarvulsterna och de mediala utskotten från luktgroparna inte fungerar som den ska (Sadler, 2012). De genomgående spalterna innefattar förutom läpp och käke också gommen (Akademiska sjukhuset, 2014). Gomspalt (isolerad) ingår i gruppen bakre spalter och kan omfatta antingen båda den hårda och den mjuka gommen eller endera.

Gomspalt hos hund

I en artikel (review) skriven av Lobodzinska *et al.* (2014) sammanfattas olika aspekter av gomspalt hos hund. Där beskrivs att gomspalt är en av de mest förekommande medfödda missbildningar som finns rapporterade både hos domesticerade djur och hos människor. Missbildningen uppkommer i större andel hos rashundar än hos övriga hundar och förekommer hos bl.a. beagle, cockerspaniel, labrador retriever, shetland sheepdog, collie och chihuahua. De brachycefala hundraserna t.ex. bostonterrier, boxer och engelsk bulldog är predisponerade för gomspalt vilket har att göra med deras bredare, hoptryckta mun- och näshåla (Noden & de Lahunta, 1985; Hyttel *et al.*, 2010). Lobodzinska *et al.* (2014) beskriver i sin review att gomspalt hos hund kan förekomma utan andra synliga fel hos fostret eller i kombination med andra missbildningar eller skador, vilket ses i 8 % av fallen hos hundar med gomspalt. Missbildningen har exempelvis setts i samband med tumörsjukdomar.

Faktorer som bidrar till uppkomsten av gomspalt hos hund har också sammanställts av Lobodzinska *et al.* (2014). Missbildningen kan ha nutritionella, kemiska och toxiska orsaker och infektioner eller genetiska faktorer kan också bidra till uppkomst av gomspalt. Läpp- och käkspalt (primär gomspalt) är lätt att upptäcka hos nyfödda valpar medan en isolerad sekundär gomspalt är svår att identifiera vid en okulär besiktning. Van den Berghe *et al.* (2010) sammanfattar i en artikel (review) en del av de orsakande faktorerna lite mer grundligt hos hund.

En viktig del i sammanfogningen av gomutskotten är att tungan ska hamna under utskotten. Hyperextension av nacken medför att tungan kan röra sig neråt och ge plats åt gomutskotten så att de kan sammanfogas. Hyperflexion av embryot orsakad av oligohydramnios (för lite vätska i amnion) eller missbildning i halsregionen samt vissa teratogener kan orsaka problem i hyperextensionen vilket medför att tungan inte kan röra sig neråt och att sammanfogningen av gomutskotten hämmas enligt Van den Berghe *et al.* (2010).

Ett annat viktigt steg i gomutvecklingen som beskrivs av Van den Berghe *et al.* (2010) är tillväxten och höjningen av gomutskotten. Produktion och ackumulering av mukopolysackarider och proliferation av mesenkymala celler har betydelse för att gomutskotten ska växa och förflytta sig. Vissa läkemedel påverkar syntesen av mukopolysackarider och proliferationen av mesenkymala celler vilket medför att

gomutskotten blir för små och att sammanfogningen på så sätt hämmas. Dessutom kan apoptos och proliferation av epiteliala celler i gommen påverkas negativt av läkemedel och miljögifter vilket också medför att gomspalt bildas.

Folsyra antas också enligt Van den Berghe *et al.* (2010) ha en viktig roll i utvecklandet av gomspalt. En studie på hund där moderdjuret gavs tillskott av folsyra i fodret under dräktigheten visade att incidensen för gomspalt hos fostret minskade med 76 %. Det är viktigt att hunden får i sig folsyra eftersom vitaminet är viktigt för DNA-syntes och cellproliferation.

Symptom

Symptomen vid de olika spaltbildningarna kan vara mer eller mindre framträdande beroende på den aktuella spalten (Hyttel *et al.*, 2010). Vissa typer kan man se med blotta ögat medan andra är svårare att upptäcka. Problem som kan ses hos den drabbade ungen är:

- Svårigheter vid diande
- Svårigheter att svälja
- Mjölk som rinner ur näsborrarna vid diande
- Infektioner i luftvägar till följd av aspiration av föda

Vitamin A

Vitamin A (retinol) är ett fettlösligt vitamin med ett flertal viktiga funktioner i kroppen hos däggdjur vilket inkluderar reglering av tillväxt, synförmåga, differentiering av epitel, upprätthållande av immunförsvaret samt reproduktion. I en artikel (review) av Tanumihardjo (2011) har retinol och dess derivat hos människa beskrivits.

Retinol lagras framförallt i levern i form av retinylpalmitat. Omvandling av retinol till dess olika derivat i kroppen sker enligt Tanumihardjo (2011) genom oxidering först av retinol till retinal, vilket är en reversibel process och sedan oxidering av retinal till retinoinsyra vilket är en irreversibel process. Retinal är den form av retinol som har betydelse för synförmågan och retinoinsyra är viktig för att normal tillväxt och cellulära funktioner ska upprätthållas. För höga nivåer av vitamin A har dock visat sig skadligt och ett överintag av vitamin A hos dräktiga moderdjur kan leda till medfödda missbildningar hos fostret så som spina bifida, hydrocephalus och gomspalt (Kalter & Warkany, 1961).

All-trans-derivat, tretinoin (TR) är den naturligt förekommande formen av retinoinsyra och en annan form, isotretinoin, som används mot acne hos människor skiljer sig från TR endast i avseende på syrasvansens riktning. Alla varianterna har setts ha en teratogen effekt hos djur (Rosa *et al.*, 1986).

Vitamin A hos hund

Däggdjur inklusive hundar kan inte själva syntetisera vitamin A och därför är det viktigt att de får i sig rätt mängd av vitaminet i kosten. Hunden får i sig vitamin A framförallt via lever, men också i form av betakaroten (provitamin A) från växter. Vitamin A och dess effekter hos hund har beskrivits av Morris *et al.* i en artikel (review) från 2012. Där beskrivs att hundar lagrar vitamin A i fett droppar både i lever och njure efter ett överintag av vitaminet. Vitamin A transporteras i blodet i form av retinylestrar hos karnivorer och hunden utsöndrar retinol och retinylestrar i urinen vilket skiljer från andra arters metabolism av vitaminet. Morris *et al.* (2012) menar att olikheterna i metabolismen hos de olika arterna gör det problematiskt att extrapolera data från andra arter till hund. En säker gräns för hur mycket vitamin A en hund kan få i sig har ännu inte fastställts.

Samband mellan vitamin A och gomspalt

Hund

I en studie från 1960-talet använde man sig av dräktiga beagletikar för att undersöka om ett överintag av vitamin A orsakar gomspalt hos fostren (Wiersig & Swenson, 1967). De dräktiga tikarna gavs en dos vitamin A (125 000 IU vitamin A/ kg kroppsvikt) om dagen under dag 17-22 av dräktigheten. Valparna föddes med gomspalt.

Råttor och möss

En studie som gjorts på möss visar att ett överintag av vitamin A som således leder till onormalt höga nivåer av retinoinsyra har olika effekt beroende på när i fosterutvecklingen det intas och i vilken dos (Abbott *et al.*, 1989).

De dräktiga mushonorna i studien gavs en oral dos vitamin A (100 mg/kg kroppsvikt) antingen dag 10 eller dag 12 av dräktigheten. Gomspalt sågs hos mössens avkommor både efter exponering i dag 10 och i dag 12. Exponering dag 10 medförde att gomutskotten inte blev tillräckligt stora och exponering dag 12 gav upphov till en minskad proliferation av epitel vilket medförde att gomutskotten misslyckades med sammanfogningen trots att de uppnått rätt storlek. Förekomsten av gomspalt var högre hos de musfoster vars moderdjur intagit retinoinsyra vid det tidigare tillfället än vid det senare.

I samma artikel (Abbott *et al.*, 1989) redovisas en preliminär studie där man testat dosmängdens betydelse för embryogenesen där man gett retinoinsyra endast till de mushonor vars foster befann sig i dag 12 i utvecklingen. Givan gavs via sond vid ett tillfälle och mängden varierade mellan 80, 120, och 200 mg/ kg kroppsvikt. I det preliminära försöket kom man fram till att dosen som intas av moderdjuret har betydelse för incidensen av utveckling av gomspalt hos fostren genom att mängden foster som drabbas av gomspalt ökar när dosen höjs.

En annan studie som publicerades redan 1965 beskriver hur ett överintag av vitamin A hos dräktiga råttor påverkar fostret (Kochar & Johnson, 1965). Forskarna använde sig av både en testgrupp och en kontrollgrupp. De dräktiga råttorna exponerades för vitamin A peroralt antingen dag 9 eller dag 10 av dräktigheten och i tre efterföljande dagar. Resultatet av studien

var att 80 % av fostren hade drabbats av gomspalt när man undersökte dem dag 15, 16 eller 17 i utvecklingen. En studie några år senare indikerar också att det finns skillnader i fosterskadande effekt vid ett överintag av vitamin A hos olika stammar av råttor (Nolen, 1969). I försöket observerades att gomspalt utgjorde den absolut vanligaste missbildningen orsakad av vitamin A, men också att olika stammar hade olika hög förekomst av gomspalt vid samma exponering. Vid en tidigare studie på möss kunde man däremot inte hitta några skillnader i teratogenicitet mellan olika stammar (Kalter & Warkany, 1961).

Något som också undersökts på råttor är hur tre olika former av vitamin A kan bidra till teratogenicitet i form av utveckling av gomspalt hos fostret (Lorente & Miller, 1978). Det kunde konstateras att förekomsten av gomspaltsutveckling hos foster till dräktiga råttor som exponerades för vitamin A, oavsett form, hade en lägre prevalens om exponering endast skedde en gång i jämförelse med om det skedde vid upprepade tillfällen. De tre former av vitamin A som användes i studien var retinoinsyra, retinylacetat och retinal. Hos 90 % av fostren uppkom gomspalt om moderdjuret exponerats för retinoinsyra eller retinylacetat under dag 13-15 av dräktigheten. Det observerades också att retinoinsyra var en mer potent teratogen än retinylacetat som i sin tur var mer potent än retinal.

Mekanismer bakom skadliga effekter

Vilka mekanismer som ligger till grund för vitamin A:s skadliga effekter på gomutvecklingen är inte helt känt (Hu *et al.*, 2013), men studier har gjorts för att undersöka olika förklaringar.

Det viktigaste steget i själva växandet av gomutskotten är proliferationen (Li *et al.*, 2014). Om proliferationen inte fungerar som den ska kan det bidra till att gomutskotten blir för små och att de därför inte kan växa ihop med varandra. Tillverkning av extracellulärt matrix (ECM) är nödvändigt för att de ska kunna höja sig över tungan och sammanfogas med varandra, och har därmed en viktig roll i bildandet av den sekundära gommen.

Li *et al.*, (2014) har visat att retinoinsyra har en påverkan på tillverkningen av ECM. Under normala betingelser i gomutvecklingen hos fostret förekommer en jämvikt mellan matrixnedbrytande enzymer (MMP-2) och enzymer som hämmar dessa (TIMP-2). Retinoinsyra inhiberar uttryck av vissa beståndsdelar i ECM, exempelvis fibronectin, genom att förändra den normala balansen mellan de matrixnedbrytande respektive de hämmande enzymerna. Matrixenzymerna påverkas av en signalering i cellen (TGF/ β /Smad) vars funktion nedregleras av retinoinsyra och medför en obalans mellan enzymerna.

Retinoinsyra i höga koncentrationer påverkar också signalering mellan cellens insida och utsida (Wnt/ β -katenin) (Hu *et al.*, 2013). Ett specifikt protein (Wnt) binder till och aktiverar vissa receptorer i cellen vilket leder till att intracellulära signaler skickas. Dessa har betydelse för proliferation, migration, tillväxt, differentiering och apoptos. Retinoinsyra har en hämmande effekt på signaleringen vilket orsakar förändringar i den normala utvecklingen av gommen genom störningar i apoptosmekanismer i gomepitelet. I den aktuella studien kunde man däremot inte se någon påverkan på cellproliferationen, varken i epitelet eller i mesenkymet.

Mekanismerna bakom vitamin A och dess negativa effekter på gomutvecklingen har också sammanfattats och beskrivits av Ackermans *et al.* (2011). Författarna delar in gomutvecklingen i tre steg och beskriver sedan hur vitamin A antas inverka negativt i varje steg. Det första steget som beskrivs är själva växandet av gomhyllorna. Under denna process minskar tillväxten av gomutskotten genom att retinoinsyra hämmar proliferationen av mesenkymala celler och inhiberar ECM-bildning. Det andra steget författarna tar upp är höjningen av gomutskotten från sin position lateralt om tungan till sitt horisontella läge. Under denna process är det också ECM som påverkas genom en inhibering av kollagentillverkningen, vilket också observerats i ovan nämnd studie (Li *et al.*, 2014). Det tredje och sista steget definieras som den process där gomutskotten sammanfogas med varandra. Ett överintag av vitamin A kan i detta stadium påverka apoptos- och differentieringsmekanismer i epitelet vilket således skulle medföra att man får en ofullständig gomslutning.

I en annan studie har man också kunnat visa att retinoinsyra har en hämmande effekt på proliferation och genuttryck av keratinocyter i gommen (Mammadova *et al.*, 2014). Keratinocyterna finns i gommens epitel och är därför viktiga för att gomutskotten ska sammanfogas korrekt.

HOX-gener

HOX-gener är en typ av gener som under embryonalutvecklingen har betydelse för bildandet av extremiteter, ryggrad och strukturer i ansiktet (Marshall *et al.*, 1996). Retinoinsyra reglerar uttrycket av HOX-gener genom att binda till RARE (receptorer) i promotorregionerna på generna (Sadler, 2012). Både för höga och för låga nivåer av retinoinsyra kan därför ha en negativ påverkan på bildandet av ovanstående strukturer .

DISKUSSION

Risken för valpar att drabbas av gomspalt är omdiskuterat (Undén, 2006). Trots det har endast en artikel gällande gomspalt hos valpar med vitamin A som orsak hittats i denna litteraturstudie (Weirsig & Swenson, 1967). Ett par review-artiklar (Lobodzinska *et al.*, 2014; Van den Berghe *et al.*, 2010) har beskrivit gomspalt och dess olika orsakande faktorer hos valpar, men just vitamin A har inte undersökts närmare. En studie har undersökt vilka nivåer av vitamin A som är acceptabla hos den växande hunden utan att det ska orsaka skador (Morris *et al.*, 2012). Där beskrivs också hundens metabolism av vitamin A och dess olikheter från andra djurslags metabolism av vitaminet. Morris *et al.* (2012) menar att det p.g.a. skillnaderna i metabolism är svårt att extrapolera data från andra djurslag till hund. Rimligt att anta är att samma svårigheter skulle ses om man använde dräktiga moderdjur i studien istället för växande valpar.

Vitamin A har bevisats ha teratogena effekter enligt ett flertal studier (Kalter & Warkany, 1961; Kochar & Johnson, 1965; Wiersig & Swenson, 1967; Lorente & Miller, 1978, Abbott *et al.*, 1989) och gomspalt är en av de missbildningar som kan uppkomma hos ett däggdjursfoster när moderjuret intar en stor mängd vitamin A. Endast en studie som använts i denna litteraturöversikt har gjorts på hund (Wiersig & Swenson, 1967), och huruvida man kan förvänta sig samma effekt på hundfoster som på rått- och musfoster vid ett överintag av

vitamin A hos moderdjuret kan man därför inte säga säkert. Den embryonala utvecklingen sker dock likartat hos de olika däggdjuren (Noden & de Lahunta, 1985; McGeady *et al.*, 2006; Hyttel *et al.*, 2010) och det är därför rimligt att anta att man bör vidta försiktighet vid utfodring med vitamin A-rika livsmedel till en dräktig tik.

Något som kan diskuteras är om det är någon risk att en dräktig tik får i sig för höga halter av vitamin A via kosten. Människor har en tendens att äta tillskott i förebyggande syfte medan det är mer ovanligt att de utfodrar sina djur med tillskott av olika vitaminer och mineraler. Vitamin A lagras i levern och en dräktig tik som utfodras med mycket lever skulle därför kunna få i sig höga halter av vitaminet och fostren skulle på så sätt kunna skadas.

I försöken som redovisats i denna litteraturstudie (Kochar & Johnson, 1965; Wiersig & Swenson, 1967; Lorente & Miller, 1978, Abbott *et al.*, 1989) har man använt sig av kunskap om de olika Carnegie-stadierna i embryonalutvecklingen och exponerat de aktuella moderdjuren för vitamin A i stadium 11 där den första gälbågen grundläggs (Hill, 2015). De dräktiga beagletikarna exponerades för vitamin A dag 17-22 i dräktigheten (Wiersig & Swenson, 1967), de dräktiga mushonorna exponerades dag 10 eller 12 i dräktigheten (Abbott *et al.*, 1989) och de dräktiga råtthonorna exponerades dag 9 eller 10 av dräktigheten och tre efterföljande dagar i den ena studien (Kochar & Johnson, 1965) samt i dag 13-15 av dräktigheten i den andra studien (Lorente & Miller, 1978). Detta visar att man exponerade de olika djurslagen för vitamin A efter olika lång tid i utvecklingen för att anpassa det efter när de befann sig i Carnegie-stadium 11 (tabell 1). Hade man gett de dräktiga moderdjuren en hög dos vitamin A innan anläggningen av den första gälbågen eller efter att gomutvecklingen slutförts skulle ingen gomspalt uppkomma eftersom de kritiska stadierna inte påbörjats eller redan avslutats.

Slutsats

På grund av få studier inom området finns det en hel del frågetecken vad gäller gomspalt hos hund i samband med ett överintag av vitamin A. Forskarna är dock överens om att ett vitamin A och dess olika derivat har teratogena effekter och att dessa kan yttra sig i form av gomspalt hos flera arter av däggdjur.

Mer forskning behövs för att säkerställa de negativa effekterna ett eventuellt överintag skulle ha hos hund. Trots det bör man ta hänsyn till de studier som har gjorts på andra däggdjur när man utfodrar sin hund.

LITTERATURFÖRTECKNING

- Abbott, B.D., Harris, M.W. & Birnbaum, L.S. (1989). Etiology of retinoic acid-induced cleft palate varies with the embryonic stage. *Teratology*, 40:533-553.
- Ackermans, M.M.G., Zhou, H., Carels, C.E.L., Wagener, F.A.D.T.G. & Von den Hoff, J.W. (2011). Vitamin A and clefting: Putative biological mechanisms. *Nutrition Reviews*, 69:613-624.
- Akademiska sjukhuset (2014-11-11). *Läpp- käk- och gomspalt (olika typer av spalt)*.
<http://www.akademiska.se/sv/Verksamheter/Plastikkirurgi-och-kakkirurgi/Verksamhet/Lapp-kak-och-gomspalt/Olika-typer-av-spalt/> [2015-03-15]
- Hill, M.A. (2015-03-15). Embryology *Carnegie Stage Comparison*.
https://embryology.med.unsw.edu.au/embryology/index.php/Carnegie_Stage_Comparison [2015-03-24]
- Hu, X., Gao, J., Tang, S. & Lu, F. (2013). Retinoic acid alters the proliferation and survival of the epithelium and mesenchyme and suppresses Wnt/ β -catenin signaling in developing cleft palate. *Cell Death and Disease*: e898.doi:
<http://www.ncbi.nlm.nih.gov/pubmed/?term=Cell+Death+and+Disease%3A+e898>
- Hyttel, P., Sinowatz, F., Vejlsted, M. & Betteridge, K. (2010). *Essentials of Domestic Animal Embryology*. Edinburgh: ELSEVIER, 302-316.
- Kalter, H. & Warkany, J. (1961). Experimental production of congenital malformations in strains of inbred mice by maternal treatment with hypervitaminosis A. *The American Journal of Pathology*, 38:1-21.
- Kochar, D.M. & Johnson, E.M. (1965). Morphological and autoradiographic studies of cleft palate induced in rat embryos by maternal hypervitaminosis A. *Journal of Embryology and Experimental Morphology*, 14:223-238.
- Li, X., Zhang, L., Yin, X., Gao, Z., Zhang, H., Liu, X., Pan, X. & Yu, Z. (2014). Retinoic acid remodels extracellular matrix (ECM) of cultured human fetal mesenchymal cells (hFPMCs) through down-regulation of TGF- β /Smad signaling. *Toxicology Letters*, 225:208-215.
- Lobodzinska, A., Gruszczynska, J., Max, A., Bartyzel, B.J., Mikula, M., Mikula Jr, I. & Grzegorzolka, B. (2014). Cleft palate in the domestic dog *Canis lupus familiaris* – etiology, pathophysiology, diagnosis, prevention and treatment. *Acta Scientiarum Polonorum Zootechnica*, 13:5-28.
- Lorente, C.A. & Miller S.A. (1978). Vitamin A induction of cleft palate. *Cleft Palate Journal*, 15:378-385.
- Mammadova, A., Ackermans, M.M.G., Bloemen, M., Oostendrop, C., Zhou, H., Carels, C.E.L. & Von den Hoff, J.W. (2014). Effects of retinoic acid on proliferation and gene expression of cleft and non-cleft palatal keratinocytes. *European Journal of Orthodontics*, 36:727-734.
- Marshall, H., Morrison, A., Studer, M., Pöpperl, H. & Krumlauf, R. (1996). Retinoids and Hox genes. *The Face Journal*, 10:969-978
- McGeady, T.A., Quinn, P.J., FitzPatrick, E.S., Ryan, M.T. (2006). *Veterinary Embryology*. Great Britain: Blackwell Publishing, 268-285.
- Morris, P.J., Salt, C., Raila, J., Brenten, T., Kohn, B., Schweigert, F.J. & Zentek, J. (2012). Safety evaluation of vitamin A in growing dogs. *British Journal of Nutrition*, 108:1800-1809.

- Noden, D.M. & de Lahunta, A. (1985). *The Embryology of Domestic Animals; Developmental Mechanisms and Malformations*. Baltimore/London: Williams & Wilkins, 156-195.
- Norbert, U. (2012). *Embryologi - en kortfattad lärobok*. Lund: Studentlitteratur.
- Rosa, F.W., Wilk A.L. & Kelsey, F.O. (1986). Teratogen update: Vitamin A congeners. *Teratology*, 33:355-364
- Sadler, T.W. (2012). *Langman's Medical Embryology, 12th Edition*. USA: Lippincott Williams & Wilkins, 268-270.
- Tanumihardjo, S.A. (2011). Vitamin A: biomarkers of nutrition of development. *The American Journal of Clinical Nutrition*, 94:658-665.
- Undén, A. (2006). Gomspalt och andra förslutningsdefekter hos små valpar. *Hundsport Special*, 2:26-29.
- Van den Berghe, F., Cornille, P., Van Goethem, B. & Simoens, P. (2010). Palatoschisis in the dog: developmental mechanisms and etiology. *Vlaams Diergeneeskundig Tijdschrift*, 79:117-123.
- Wiersig, D.O. & Swenson, M.J. (1967). Teratogenicity of vitamin A in the canine. *Federation Proceedings*, 26:486.