



Sveriges lantbruksuniversitet  
Fakulteten för veterinärmedicin och husdjursvetenskap

# Maligt melanom hos hund

*Ellen Winqvist*



---

Självständigt arbete i veterinärmedicin, 15 hp

Veterinärprogrammet, examensarbete för kandidatexamen Nr. 2011:16

Institutionen för biomedicin och veterinär folkhälsovetenskap

Uppsala 2011

---





Sveriges lantbruksuniversitet  
Fakulteten för veterinärmedicin och husdjursvetenskap

## **Maligt melanom hos hund**

Malignant melanoma in dogs

*Ellen Winqvist*

**Handledare:**

Ebba Nilsson, Rodrigo Grandon, SLU, Institutionen för biomedicin och veterinär folkhälsovetenskap

**Examinator:**

Mona Fredriksson, SLU, Institutionen för biomedicin och veterinär folkhälsovetenskap

**Omfattning:** 15 hp

**Kurstitel:** Självständigt arbete i veterinärmedicin

**Kurskod:** EX0700

**Program:** Veterinärprogrammet

**Nivå:** Grund, G2E

**Utgivningsort:** SLU Uppsala

**Utgivningsår:** 2011

**Omslagsbild:** Piotr Grzywocz

**Serienamn, delnr:** Veterinärprogrammet, examensarbete för kandidatexamen Nr. 2011:16  
Institutionen för biomedicin och veterinär folkhälsovetenskap, SLU

**On-line publicering:** <http://epsilon.slu.se>

**Nyckelord:** Maligt melanom hos hund; etiologi och patologi.

**Key words:** Malignant melanoma in dogs; etiology and pathology.

## **SAMMANFATTNING**

Syftet med denna litteraturstudie är att beskriva melanocytiska tumörer hos hundar och hur dessa tros uppstå. Studien lägger stort fokus på skillnader mellan benigna och maligna melanocytiska tumörer samt vilken prognos som kan förväntas vid diagnostisering. Mekanismerna bakom varför denna typ av tumör uppstår är inte helt klarlagd. Man tror att faktorer så som kroniskt trauma, infektioner, medicinering och hormoner påverkar mekanismerna. Vad som avgör maligniteten hos melanomet är inte helt känd. Det man generellt kan säga är att tumörer utgående från behårad hud i huvudsak är benigna, medan tumörer med ursprung i munhålan i de allra flesta fall är maligna. Vid undersökning är det viktigt att bedöma den histologiska bilden så väl som tumörens beteende. Fall finns där neoplasierna ser benigna ut men beter sig malignt. Bortoperation verkar idag vara det bästa behandlingsalternativet. Prognosen tycks vara dålig och omkring 70 % av hundar med odifferentierade melanom avlider inom två år efter operation. Detta tycks till mycket stor del bero på tumörernas benägenhet att metastasera.

## **SUMMARY**

The purpose of this study is to describe melanotic tumours and the pathogenesis of these tumours. The focus of this study is on differences between benign and malignant tumours as well as the prognosis one may expect when diagnosing this disease. The mechanisms responsible for the occurrences of the tumours are not yet fully understood. It is believed that factors such as chronic trauma, infections, medications and hormones affect the cell mechanisms in some way. Determinants of the malignancy of the tumour are not completely known. What generally can be said is that tumours arising from the haired skin are benign, whereas tumours arising from the oral cavity in most cases are malignant. When diagnosing, it is important to examine histological appearance as well as biological behaviour. There are several cases when tumours appear histological benign but behave malignantly. Today, surgical excision seems to be the best treatment option. The prognosis is poor and about 70% of dogs with undifferentiated melanoma die within two years after surgery. The reason seems to be the high metastasis rate of malignant melanomas.

## INLEDNING

Tumörer med melanocytiskt ursprung uppstår vid neoplastisk omvandling av hudens pigmentproducerande celler, melanocyterna. Tumörerna kan vara benigna eller maligna och påträffas i huden; på bålen, scrotum, huvudet, på tassar eller i munhålan (Withrow & Vail, 2007; Brodland, 1997a; Smith et al., 2002). Melanocytiska tumörer i ögon kommer inte att behandlas i denna litteraturstudie.

Maligna melanocytiska tumörer kallas för malignt melanom, eller i vissa fall bara melanom (Gross et al., 1992). Dessa har ofta en aggressiv och invasiv växt som i många fall leder till metastaser. Den stora metastasrisken är anledningen till att tillståndet är svårbehandlat (Meuten, 2002; Bergman, 2007; Manley et al., 2011; Bergman et al., 2003; Cotchin, 1955; Hoyt & Withrow, 1984; Brodey, 2009).

Som veterinär är det viktigt att känna till skillnaderna mellan benigna melanocytom och malignt melanom eftersom prognosen skiljer sig mellan dessa diagnoser. Varför tumörer uppkommer, vilka hundar som drabbas och hur benigna fall skiljer sig från maligna är frågeställningar som följande litteraturstudie ämnar behandla. Stort fokus kommer också att läggas på prognos vid olika former av melanocytiska tumörer.

## MATERIAL OCH METODER

Källorna som använts till denna litteraturstudie har i första hand varit vetenskapliga artiklar om studier på hudcancer, melanocytiska tumörer och malignt melanom. Artiklarna har varit publicerade i framförallt *Veterinary Pathology* men även i tidskrifter som *Journal of American Animal Hospital Association*, *Journal of American Veterinary Medical Association*, *Vaccine* med flera. Jag har nästan uteslutande använt mig av databaserna PubMed och LIBRIS för litteratursökning. Då har jag använt sökord som ”malignt melanom hund”, ”((malignant AND (melanoma OR melanocytom OR melanotic)) OR (skin AND (cancer OR neoplasi OR tumor))) AND (canine\* OR dog\*)”.

## LITTERATURÖVERSIKT

### Melanocyten

#### **Utveckling**

Melanocyter, som utvecklas från melanoblaster, är celler med neuralt ursprung som vanligtvis återfinns i hudens basallager. De skiljer sig från keratinocyterna genom att de har en mindre och mer hyperkromatisk cellkärna. Oftast ses ingen nukleol. I melanocyten bildas melanin som är det pigment som skyddar huden mot UV-strålning. Syntesen sker i flera steg där enzymet tyrosinas är iblandat. Vid bildandet av melanin granula inaktiveras tyrosinaset (Junqueira & Carneiro, 2005).

#### **Pigmentering**

Melanocyter kan producera två typer av melanin, som pigmentet kallas. Den ena typen har en mer röd-gul färg (phenomelanin) och den andra typen har en mer brun-svart färg (eumelanin).

De olika sorterna kan således ge upphov till variation i färgen hos melanocytom (Slominski et al., 2004).

### **Melanocyter i andra vävnader**

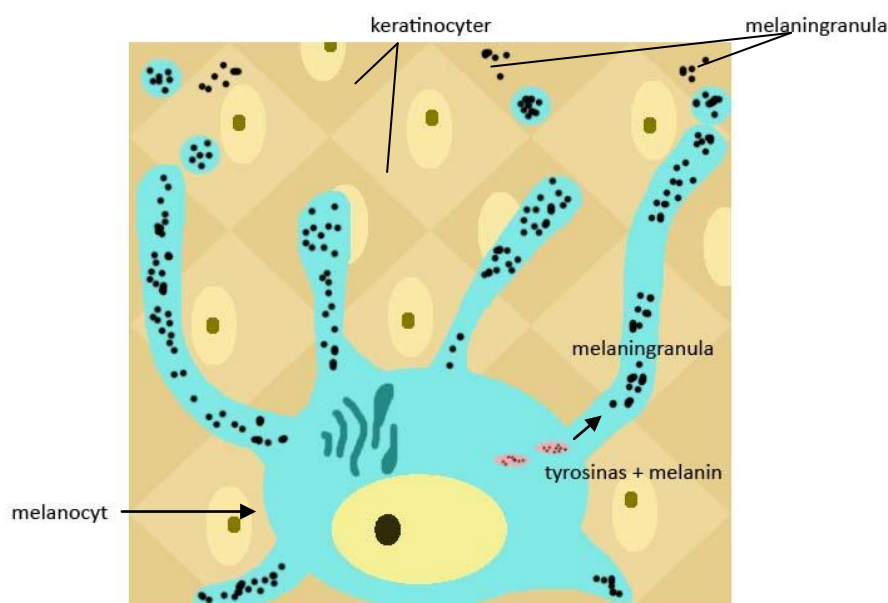
Cellerna finns inte bara i huden, ögonen och håret, de finns också i hjärtat, lungorna, fettvävnad, innerörat och hjärnan. Funktionen i dessa vävnader blir ofta annorlunda. I hjärtat uppfyller melanocyterna en antiinflammatorisk funktion och i örat påverkar melanocyterna balanssinnet och hörseln (Plonka et al., 2009).

### **Melanocytiska tumörer**

#### **Patogenes**

Melanocyter är normalt sett ickepigmenterade och isolerade från varandra. Vid neoplastisk omvandling blir de pigmenterade och samlas i klumpar. Omvandlingsmekanismen från vanliga normala melanocyter till neoplastiska melanocyter är relativt okänd. De liknar andra neoplastiska förändringar där initiering och närvaro av promotor är viktiga faktorer (Brodland, 1997b; Meier et al., 1998). I detta fall tros promotorer kunna vara exempelvis kroniskt trauma, brännskada, påverkan från infektioner, medicin och hormoner (Brodland, 1997b; Smith et al., 2002).

Syntesen av melanin sker i melanocytens utskott mellan keratinocyter. Då melaningranula bildas migrerar denna och överförs från melanocytens utskott till cytoplasman i keratinocyten (Figur 1). Här tros det kunna finnas en feedbackmekanism (Junqueira & Carneiro, 2005). I något skede störs interaktionerna mellan melanocyt och keratinocyt. Cellerna kan då amplifieras spontant eller av hittills oupptäckta faktorer (Brodland, 1997b; Smith et al., 2002). Okontrollerad tillväxt sker då av cellerna. Neoplasier kan då utvecklas (Brodland, 1997b; Smith et al., 2002). Transformation och metastaser av neoplasin är tecken på malign karaktär (Brodland, 1997b; Meier et al., 1998).



Figur 1. Melaninproduktion (efter Junqueira & Carneiro, 2005).

Etiologin är fortfarande okänd. Hos hund ses inget samband mellan UV-ljusexponering och tumöruppkomst motsvarande det som finns hos människor. Det är framförallt behårad hud och munhåla som drabbas hos hundar (Withrow & Vail, 2007).

### **Definitioner**

Det finns många varianter på hur benigna och maligna melanocytiska tumörer benämns. I vissa fall har författarna valt att kalla benigna tumörer med ursprung från melanocyter för melanocytom. Melanom används i vissa fall både för att benämna den benigna och maligna formen av neoplasin. I många fall anges melanom synonymt med malignt melanom (Gross et al., 1992). Jag har valt att använda mig av melanocytisk tumör som generell fras. Melanocytom används för att beskriva benigna tumörer med melanocytiskt ursprung som påträffas i dermis, epidermis eller både och. Tumörer av malign karaktär benämns som maligna melanom.

### **Benigna och maligna tumörer**

Melanocytiska tumörer kan vara antingen benigna eller maligna. Uppkomsten sker när melanocyter omvandlas till neoplastiska celler (Withrow & Vail, 2007). Det finns varianter på melanocytiska tumörer, typen beror på lokaliseringen av neoplasin. Det rör sig dels om olika spridning i hudlagren, men även på olika anatomiska lokaliseringar. De kan alltså vara intraepidermala eller dermala (Figur 2), eller en blandning av dessa. De kan också vara lokaliserade till bland annat behårad hud (bål och ben), mucosa och tår (Gross et al., 1992).



Figur 2. Hudens lager (efter Junqueira & Carneiro, 2005). Epidermis och dermis hör till det som kallas cutis. Stratum corneum består av keratiniserade celler. I stratum basale (även kallat basalcellslagret) finns bland annat keratinocyter och melanocyter. Under basalcellslagret finns basallaminan (här markerad som ett blått streck). Dermis består av bindväv, nerver, kärl med mera. Under cutis (kutan vävnad) ligger subcutis (subkutan vävnad), hit hör hypodermis som är gränsen mellan hud och underliggande vävnad.



### ***Kutana melanocytom***

Kutana melanocytom är betydligt vanligare hos hund än hos katt (Gross et al., 1992). I vissa fall rapporteras två tredjedelar eller mer vara benigna (Goldschmidt, 1985). Kutana melanocytiska tumörer står för 9-20 % av alla hudtumörer hos hund (Millanta et al., 2002). Hos hund ses framför allt sammansatta tumörer av intraepidermal och dermal typ, men även dermala tumörer ses (Tabell 1) (Gross et al., 1992).

Sammansatta melanocytom har neoplastiska celler i dermis och epidermis, medan dermala melanocytom har neoplastiska celler endast i dermis. I fallet med de sammansatta melanocytomen tros det kunna vara så att cellerna har vandrat ned från epidermis till dermis (Gross et al., 1992).

*Tabell 1. Kännetecken – sammansatta och dermala melanocytom. (Efter Gross et al., 1992.)*

<b>Sammansatta melanocytom</b>	<b>Dermala melanocytom</b>
<b>Solitära</b>	<b>Solitära</b>
<b>Begränsade men ej inkapslade</b>	<b>Begränsade men ej inkapslade</b>
<b>Släta eller papillerade och kupolformade till papulösa</b>	<b>Kupolformade och köttiga</b>
<b>Alopeci ses vid förändringen</b>	<b>Alopeci ses vid förändringen</b>
<b>Bruna–svarta</b>	<b>Blåa–svarta eller mörkbruna–svarta</b>
<b>Mindre än 1 cm i diameter</b>	<b>0,5–4 cm i diameter</b>
<b>Ulcerationer ovanliga</b>	<b>Ulcerationer förekommer</b>
<b>Bål, huvud (ögonlock och nos)</b>	<b>Bål, extremiteter (ffa mellan tår)</b>
	<b>Stor histologisk variation</b>
<b>Sällan mitotiska atypier</b>	<b>Sällan mitotiska atypier</b>
<b>Kärnan kan vara aningen förstorad, vesikulär och äggformad</b>	<b>Kärnan kan vara äggformad och vesikulär</b>
	<b>Kärnan kan vara stor men minimal</b>
	<b>pleomorfism ses</b>
<b>Små eller oansenliga nukleoli kan ses</b>	<b>Små eller framträdande nukleoli kan ses</b>
	<b>Små nekrotiska foci kan ses</b>
	<b>Epidermis ofta hyperpigmenterat</b>

Kutana melanocytom karakteriseras av att de är solitära och kupolformade. De är ofta enhetliga och tydligt avgränsade; pigmenterade och släta. I regel är epidermis intakt (Goldschmidt, 1985). Tumörfläckarna kan variera i storlek; allt från 0,5 cm till flera centimeter i diameter. Avsaknad av melaninpigment kan anses normalt. Fläckarna framstår då ofta som bleka eller mörkröda, jämfört med den kolsvart till skiffergrå färgen som oftast ses. Färgskiftningar förekommer även inom fläcken (Goldschmidt & Shofer, 1992).

Vid histologisk undersökning ses ofta hyperplasi i den del av epidermis som täcker förändringen. Förändringen växer intradermalt men går inte allt för sällan över i den subkutana vävnaden. Fläckens placering i huden kan påverka färgen. Den epidermala förändringen följer i vissa fall hårsäckens yttre kant (Goldschmidt & Shofer, 1992).

Kutana melanocytom med junktional aktivitet har neoplastiska celler som framförallt påträffas i basallagret samt i en dermal del. Detta begrepp (junktional aktivitet) betyder att den dermala delen rymmer neoplastiska celler vid kollagenlagret längs den dermo-epidermala junctionen (Goldschmidt, 1985). Infiltration av lymfocyter och plasmaceller kan ibland ses i detta område (Goldschmidt & Shofer, 1992).

De neoplastiska cellerna i dermis har spolcellskaraktär, epitelcellskaraktär och rundcellskaraktär. I regel ses inte nukleär pleomorfism eller mitoser (Goldschmidt & Shofer, 1992; Ramos-Vara et al., 2000).

Goldschmidt beskriver i sin bok *Skin tumors of the dog and cat* hur det går att skilja benignt melanocytom från malignt melanom:

- Studera den anatomiska strukturen och lokalisationen
- Studera den cytologiska funktionen (undersökning av cellerna med avseende på ursprung, struktur, funktion och patologi)

*Tabell 2. Skillnader mellan benigna och maligna tumörer (efter Goldschmidt & Shofer, 1992).*

<b>Benign</b>	<b>Malign</b>
<b>Har ofta sitt ursprung i hårbeklädd hud</b>	<b>Har sitt ursprung i muco-kutana-junktions, munhålan samt i subunguala områden</b>
<b>Man ser oftast endast lindrig cytologisk förändring och förändring av kärnan</b>	<b>Om från behårad hud: påtagliga cytologiska och kärnatypiska drag</b>
<b>Få mitoser</b>	<b>Ökad mängd mitoser</b>

Maligna tumörer skiljer sig från benigna genom att intraepidermala eller intramucosala komponenter i regel inte ses. Oftast ses bara en dermal eller submucosal neoplastisk cellproliferation. Dermalt och submucosalt kollagen kan ersättas med mängder av celler. Ökat antal mitoser ses (Michael H. Goldschmidt & Shofer 1992).

*Andra benigna och maligna karaktärsdrag. Beskrivna av Withrow & Vail (2007).*

**Benigna:**

- Väldefinierade
- Djupt pigmenterade
- Mindre än 2 cm i diameter
- Kupolformade och fasta
- Bredbasade, men flyttbara från underliggande hud
- Hos hund är mer än 85 % av kutana melanocytom benigna

**Maligna:**

- Växer snabbt
- Kan vara större än 2 cm i diameter
- Ofta ulcererande

- Ca 50 % av melanomen i munhålan, mucosan och klorna är maligna.

### ***Malignt melanom***

Hos hund är malignt melanom vanligt (Bergman et al., 2006). I regel ses förändringarna hos hundar mellan 9 och 13 år (Goldschmidt, 1985; Marino et al., 1995; Brodey, 1960). Det är således främst äldre hundar som drabbas (Ramos-Vara et al., 2000; Goldschmidt, 1985; Bolon et al., 1990). Huvuddelen av de maligna melanom som ses hos hund är lokaliserade i munhålan. Endast 10 % anses vara lokaliserade i behårad hud (scrotum och huvud predisponerade) (Bolon et al., 1990).

Malignt melanom växer ofta snabbt. Metastaser risken anses stor och metastaser sprids framför allt via lymfsystemet. Framförallt regionala lymfknotor och lungorna drabbas av metastaser. Men även andra organ kan drabbas (Meuten, 2002; Bergman, 2007; Manley et al., 2011; Bergman et al., 2003; Cotchin, 1955; Brodey, 2009; Hoyt & Withrow, 1984; Brodey, 1960). Generellt har det sagts att tumörer som har sitt ursprung i behårad hud är benigna medan de som kommer från mucosa oftast är maligna (Meuten, 2002).

Det har föreslagits att transformation från benign till malign tumör sker emellanåt. Det har setts att hundar med benigna neoplasier har utvecklat metastaser. Därför har det rekommenderats att alla melanocytiska neoplasier av försiktighet ska avlägsnas, samt att detta ska göras med goda marginaler (Gross et al., 1992). Andra källor tror inte att det är vanligt med omvandling från benign till malign tumör. Här menas det att tumören är benign eller malign från början (Goldschmidt & Shofer, 1992). Vissa studier har däremot visat att de maligna tumörerna ibland kan vara svåra att karaktärisera. Detta beror på att det kan se benigna ut vid histologisk granskning men sedan beter sig malignt. De är alltså falskt benigna (Bergman, 2007; Goldschmidt & Shofer, 1992; Bolon et al., 1990; Bostock, 1979) .

Predisponering för melanocytiska tumörer har setts för hundar med mörk hud (Ramos-Vara et al., 2000; Bolon et al., 1990; Hoyt & Withrow, 1984). Det är oklart vilka raser som är predisponerade, då otydliga resultat har setts i många artiklar. (Detta återkommer senare i artikeln.) Även om det har varit otydligt vilka raser som varit predisponerade har det setts att mer än 75 % av melanomen hos dobermann och dvärgschnauzer varit benigna samt att 85 % av melanomen hos dvärgpudeln varit maligna (Withrow & Vail, 2007).

Stor variation har setts i melanomens storlek. Vanligen ligger de i intervallet 1 till 3 centimeter, men de kan bli så stora som upp till 10 centimeter i diameter (Bergman, 2007). Färgen på melanomet avgörs av mängden och typen av melanin som produceras och kan således skifta från grått till brunt eller svart. I många fall ses ulcerationer (Cotchin, 1955).

I en studie visades att 85 % av de dermala melanomen betedde sig benignt. De maligna dermala melanomen var lokaliserade till bålens dorsala del, nosen och tassarna. Mer än 96 % av melanomen i munhålan var maligna (Bolon et al., 1990). Vid växt av malignt melanom på behårad hud kan den vara svår att skilja från dermalt melanocytom. Misstanke om

metastasering till närliggande lymfknuta stärker teorin om en malignt melanom förändring. Det är viktigt med histologisk bekräftelse (Goldschmidt & Shofer, 1992).

Subungualt melanom har setts i 75 % av fallen på stora raser. Mer än en tredjedel av dessa hundar har mörk päls. Tumörerna är solitära, ulcerativa, hemmorhagiska (kan vara) och expansiva. De är potentiellt maligna då de är lokal invasiva och har viss metastaseringsfrekvens (Withrow & Vail, 2007; Cotchin, 1955). Viktigt är att poängtera svårigheten i att skilja malignt melanom med subungualt ursprung från skivepitelscancer (Goldschmidt & Shofer, 1992). Vid subungual växt av malignt melanom ses ofta deformation av klor, kroniska inflammationer samt tappning av klor (Goldschmidt, 1985). Ibland ses en utväxt vid klon. Växten består av pigmenterade eller opigmenterade celler (Goldschmidt & Shofer, 1992). Goldschmidt menar att den stora faran med subunguala melanom är att det ofta upptäcks i ett sent skede (Goldschmidt, 1985).

I en studie var 81 % av de förändringarna som sågs på tassarna neoplastiska (benigna eller maligna). Huvuddelen av dessa var av malign karaktär. Merparten av alla förändringar var melanom eller skivepitelscancer. Förändringarna syntes framförallt på äldre hundar. 32 % av de hundar som hade melanom i tassen fick också metastaser i lungorna. 5 av 19 hundar med melanom i tassen fick återkommande metastaser efter operativ avlägsning av förändringen (Marino et al., 1995).

Hoyt & Withrow (1984) visade i en studie att en tredjedel av alla orala neoplasier var maligna melanom. Av melanomen i munhålan såg de att 90 % var maligna. Vid utveckling av malignt melanom på läppen är tumören ofta solitär och kupolformad och i vissa fall ulcererande. Den har sitt ursprung i mucusmembranet och förändringens färg kan variera. Allt från kolsvart till ickepigmenterade röda fläckar kan ses (Hoyt & Withrow, 1984). Histologiskt ses i regel proliferation av atypiska celler i hela epidermis eller en ansamling av celler vid dermo-epidermala junctionen. Växer tumören på hundens läppar håller neoplasin sig oftast inom mucosalagret (Goldschmidt & Shofer, 1992).

### **Rasskillnader**

Hundar med riklig pigmentering av huden löper större risk att drabbas. Predisponering har setts hos cocker spaniel, skotsk terrier, bostonterrier och airedaleterrier (Gross et al., 1992). I andra artiklar nämns dvärgschnauzer och schnauzer vara predisponerade för både malignt melanom och kutant melanocytom. Hos skotsk terrier fanns endast predisponering för malignt melanom (Cotchin, 1955). Många andra raser har predisponering för kutant melanocytom (Goldschmidt & Shofer, 1992).

I en studie såg forskarna att fyra raser skiljde ut sig när det kom till incidens (Bolon et al., 1990). De stod tillsammans för 38 % av neoplasier i studien. Dobermann, golden retriever, dvärgschnauzer samt svart dvärgpudel. Tydligt var dock att hundar med mörk hud eller munmucosa var överrepresenterade. Kanske mer intressant var att 13 % (3/23) av tumörerna hos dobermann var maligna dermala melanom (resterande 74 % var benigna dermala tumörer,

13 % maligna orala melanom) samtidigt som 86 % (12/14) av melanomen hos dvärgpudeln var maligna orala melanom (resterande två tumörer var benigna dermala tumörer).

Könspreponderering sågs generellt sett inte. Två raser skiljde dock ut sig. I dessa fall var 83 % respektive 73 % av tumörerna hos dobermann och dvärgschnauzer från tikar (Bolon et al., 1990). Andra studier anger att hanar i de flesta fall är predisponerade (Goldschmidt & Shofer, 1992; Goldschmidt, 1985; Brodey, 1960; Hoyt & Withrow, 1984).

### ***Kirurgisk avlägsning – recidiverande växt***

Genom att följa 64 hundar med så kallade histologiskt väldifferentierade melanocytiska neoplasier undersöktes prognosen efter kirurgisk avlägsning av tumören. Neoplasierna involverade mucosan i läpp eller munhåla (Esplin, 2008).

95 % av de hundar som ingick i studien överlevde i snitt 23,4 månader efter ingreppet (median på 34 månader, längsta överlevnad 42 månader) (Esplin, 2008). Av de hundar som dog av tumörrelaterade orsaker samt av de hundar som fick återkommande tumörbildningar hade alla tumörer i munhålan. Studien visade att det går att förlänga överlevnaden hos drabbade hundar genom att avlägsna tumören.

Enligt Esplin (2008) var golden retriever, labrador retriever samt labradorkorsningar överrepresenterade. Författarna påpekar dock att det är svårt att säga om det rör sig om en predisponering eller om anledningen till överrepresentationen är den höga populariteten hos raserna.

I studien hade en tredjedel tumörer på läpp och en tredjedel i gingivan (Esplin, 2008). Risken för komplikationer var betydligt större för de hundar som hade tumörer inne i munhålan än för de som hade tumörer på läppen. Melanom i munhålan anses så gott som alltid vara maligna. Malignt melanom i munhålan kan anses vara den vanligaste elakartade neoplasin i munhålan.

### ***Vaccin***

Vaccin har länge varit påtänkt som en behandlingsmetod för melanom. Studier av vaccins effekter är också viktiga för att få ökad förståelse för tumörernas mekanismer. Flera studier har gjorts som visar att vaccination av hundar med malignt melanom kan leda till antikropps bildning och cytotoxisk T-cellssvar vilket i sin tur kan leda till bortstötning av tumör (Bergman et al., 2003; Manley et al., 2011; Bergman et al., 2006).

I ett försök användes humant tyrosinas plasmid-DNA som injicerades intramuskulärt (Bergman et al., 2003). Milda lokala reaktioner kunde ses. Ingen signifikant autoimmunrespons syntes. Vaccinet visade sig vara säkert att använda och visade sig ha viss effekt.

I en annan studie undersökte Manley et al. (2011) xenogeniskt murint tyrosinas DNA-vaccin med avseende på säkerhet och effektivitet mot malignt melanom i tårna. Vaccinet riktades mot tyrosinas som är viktig för melaninsyntesen. Immunisering gav upphov till antikropps- och T-cellssvar vilket gav upphov till en antitumoral effekt. Forskarna använde sig av 58

hundar (lika många handjur som hondjur). Resultatet visade en förlängd överlevnadsperiod hos hundar med malignt melanom i tån. Resultaten jämfördes med resultat där endast operativt ingrepp används. Skillnad sågs även mellan de djur som fick behandling direkt och de som fick en fördröjd behandling. Tidig detektion och behandling är kritisk eftersom det är en snabbväxande tumör med metastasrisk men också för att det verkar som om vaccinet har bättre effekt mot mindre tumörer (Manley et al., 2011).

I en tredje studie undersöktes utvecklingen av xenogeniskt DNA-vaccin-program för hundar med malignt melanom (Bergman et al., 2006). Framrenat DNA fördes in i en bakteriell plasmid. Plasmiden fördes sedan in intramuskulärt eller i huden. Forskarna drog slutsatsen att vaccinet var säkert och att anti-tyrosinassvar uppstod. Vidare forskning ansågs dock nödvändig.

### **Prognos**

Faktorer som påverkade prognosen negativt var metastasrisken och tumörens storlek. Vissa histologiska element kunde också ses vara av betydelse för prognosen. Högt mitotiskt index (dvs. förhållandet mellan antalet celler som genomgår mitos och det antal celler som inte genomgår mitos), atypier av kärnan, närvaro av inflammation, nekros och junktional aktivitet påverkade prognosen negativt (Bergman, 2007).

Vid studie av prognosen efter bortoperation sågs 14 % av tumörerna i munhålan och på läppen vara histologiskt benigna och 61 % av tumörerna i huden vara histologiskt benigna (Bostock, 1979). Dock ledde 43 % av de benigna munhåletumörerna och 8 % av de benigna hudtumörerna till döden för hunden. 90 % av hundarna med histologiskt maligna tumörer på läppen eller i munhålan avled på grund av tumören. 45 % av hundarna med histologiskt maligna hudtumörer avled till följd av tumören.

10 % av hundarna med tumör av mitotiskt index 2 eller mindre avled på grund av tumören inom 2 år efter operation, jämfört med 73 % av hundarna med mitotiskt index 3 eller mer. Antalet döda djur efter 2 år var för hundar med benigna tumörer 12 %, jämfört med 71 % hos hundar med histologiskt maligna tumörer. Ingen skillnad sågs mellan tumörer från munhålan och från läppen. Däremot sågs histologiskt benigna tumörer i huden leda till döden i 8 % av fallen under en tvåårsperiod, medan de som var lokaliserade till munhålan sågs leda till döden i 43 % av fallen (Bostock, 1979).

Rikligt pigmenterade tumörer hade en bättre prognos. Dessutom noterades att färgen ofta skiftade inom tumören. Mitotiskt index visade sig vara av stor betydelse för prognosen (som nämnts tidigare.) Tumörer i munhålan tenderade generellt sett att ha ett högre mitotiskt index (Bostock, 1979).

Totalt avled 82 % av hundarna med tumörer i munhålan och 24 % av de som hade hudtumörer. Av dessa avled 85 % av de med tumör i munhålan på grund av att de återkom till lokalisering som omöjliggjorde operation, av dessa metastaserade 79 %. 15 % återkom inte, utan metastaserade endast (Bostock, 1979).

Ett allvarligt problem påpekades i klassificeringen av tumörerna genom morfologisk beskrivning. Runt 10 % av de tumörer som vid histologisk granskning såg benigna ut betedde sig malignt (Bostock, 1979). Andra studier har kommit fram till liknande resultat (Bolon et al., 1990).

Vid en jämförelse såg forskarna att morfologisk klassificering av maligna tumörer bara stämde överrens i mindre än hälften (15/33) av fallen vid morfologisk granskning, medan de stämde överrens i nästan tre fjärdedelar (19/ 26) av fallen då det mitotiska indexet undersöktes. Ingen av dessa metoder kunde användas för att med säkerhet fastställa identiteten hos benigna tumörer (Bostock, 1979).

Väldifferentierade melanom har en god prognos med omkring 90 % -botningsfrekvens två år efter operation, medan odifferentierade melanom har en dålig prognos. Omkring 70 % avlider från tumören och 50 % avlider inom 7 månader (Bostock, 1979). Efter operation av maligna melanom har en metastaseringsfrekvens på 30-75 % setts. Kemoterapi har liten effekt (Withrow & Vail, 2007).

## **DISKUSSION**

Det verkar råda stor enighet över att melanocytiska tumörer framförallt är ett åldersrelaterat problem. Oavsett ras är det huvudsakligen gamla hundar som drabbas (Goldschmidt, 1985; Brodey, 1960; Marino et al., 1995; Ramos-Vara et al., 2000; Bolon et al., 1990). Vad det beträffar raspredilektionen är det förvånansvärt få som kommenterat sambandet mellan att de raser som i studien är vanligast förekommande också är de raser som är våra vanligaste hundraser. Är det då konstigt om de figurerar i större antal i dessa studier? Eller är det representativt för rasens popularitet? Det går inte att med säkerhet säga det ena eller det andra, men detta är en tydlig brist som jag sett i flertalet studier.

Vad beträffar lokalisationens påverkan på malignitet och prognos finns det inga säkra uppgifter. Generellt kan det sägas att melanocytiska tumörer utgående från behårad hud i majoriteten av fallen är benigna, medan de melanocytiska tumörerna som har sitt ursprung i munhålan i de flesta fall är maligna (Meuten, 2002). Flera studier är dock överrens om att det är mycket angeläget att undersöka hudförändringarna histologiskt för att se differentieringsgraden men även för att undersöka förändringens beteende. I flera studier rapporteras att neoplasierna kan se benigna ut vid histologisk undersökning, men sedan bete sig malignt (Bergman, 2007; Goldschmidt & Shofer, 1992; Bostock, 1979; Bolon et al., 1990). Rekommendationen är i de flesta fall att av försiktighets skull operera bort melanocytiska neoplasier i ett så tidigt skede som möjligt (Gross et al., 1992). Maligna melanom har en aggressiv växt och metastaserar ofta, vilket leder till försämring av prognosen trots operation (Meuten, 2002; Bergman, 2007; Manley et al., 2011; Bergman et al., 2003; Hoyt & Withrow, 1984; Cotchin, 1955; Brodey, 1960; Brodey, 2009). Kemoterapi tycks inte vara ett alternativ (Withrow & Vail, 2007). Det som istället har undersökts är möjligheten att använda sig av ett vaccin för att hämma tumören och till och med stöta bort

den (Manley et al., 2011; Bergman et al., 2003; Bergman et al., 2006). Vidare forskning på detta ämne kan förhoppningsvis inbringa nytt hopp för melanom hos hund såväl som hos människa.

Ett annat problem som jag kan se med operation av melanom är att det till stor del är beroende av melanomets läge. Det är omöjligt att operera bort hur mycket hudvävnad som helst, framförallt i munhålan där gingivan redan är mycket stram.

Sammanfattningsvis kan det sägas att melanom (framförallt i munhålan) är en sjukdomsform som hos hund, men likväl hos människa, har en generellt dålig prognos. I synnerlighet om metastasering misstänks. I dagsläget är operation det enda verksamma behandlingssättet. Med vidare forskning kan det hända att man i framtiden kommer att använda sig av någon form av lokal vaccinbehandling.



## LITTERATURFÖRTECKNING

- Bergman, P.J. et al., 2006. Development of a xenogeneic DNA vaccine program for canine malignant melanoma at the Animal Medical Center. *Vaccine*, 24(21), ss.4582-4585.
- Bergman, P.J., 2007. Canine oral melanoma. *Clinical Techniques in Small Animal Practice*, 22(2), ss.55-60.
- Bergman, P.J. et al., 2003. Long-term survival of dogs with advanced malignant melanoma after DNA vaccination with xenogeneic human tyrosinase: a phase I trial. *Clinical Cancer Research: An Official Journal of the American Association for Cancer Research*, 9(4), ss.1284-1290.
- Bolon, B., Calderwood Mays, M.B. & Hall, B.J., 1990. Characteristics of canine melanomas and comparison of histology and DNA ploidy to their biologic behavior. *Veterinary Pathology*, 27(2), ss.96-102.
- Bostock, D.E., 1979. Prognosis after surgical excision of canine melanomas. *Veterinary Pathology*, 16(1), ss.32-40.
- Brodey, R.S., 1960. A clinical and pathologic study of 130 neoplasms of the mouth and pharynx in the dog. *American Journal of Veterinary Research*, 21(84), ss.787- 812.
- Brodey, R.S., 2009. The biological behaviour of canine oral and pharyngeal neoplasms\*. *Journal of Small Animal Practice*, 11(10), ss.45-54.
- Brodland, D.G., 1997a. The life of a skin cancer. *Mayo Clinic Proceedings*, 72(5), ss.475 - 478.
- Brodland, D.G., 1997b. The life of a skin cancer. *Mayo Clinic Proceedings*, 72(5), ss.475 - 478.
- Cotchin, E., 1955. Melanotic tumors of dogs. *Journal of Comparative Pathology*, 65(2), ss.115- 129.
- Esplin, D.G., 2008. Survival of dogs following surgical excision of histologically well-differentiated melanocytic neoplasms of the mucous membranes of the lips and oral cavity. *Veterinary Pathology*, 45(6), ss.889-896.
- Goldschmidt, M.H., 1985. Benign and malignant melanocytic neoplasms of domestic animals. *The American Journal of Dermatopathology*, 7 Suppl, ss.203-212.
- Goldschmidt, M.H. & Shofer, F.S., 1992. *Skin tumors of the dog and cat*, Oxford: Pergamon.
- Gross, T.L., Ihrke, P.J. & Walder, E.J., 1992. *Veterinary dermatopathology : a macroscopic and microscopic evaluation of canine and feline skin disease*, St. Louis: Mosby Year Book.
- Hoyt, R.F. & Withrow, S.J., 1984. Oral malignancy in the dog. *Journal of the American Animal Hospital Association*, 20(1), ss.83- 92.

- Junqueira, L.C. & Carneiro, J., 2005. *Basic histology. Ed. 11 : text & atlas*, New York: McGraw-Hill.
- Manley, C.A. et al., 2011. Xenogeneic murine tyrosinase DNA vaccine for malignant melanoma of the digit of dogs. *Journal of Veterinary Internal Medicine / American College of Veterinary Internal Medicine*, 25(1), ss.94-99.
- Marino, D.J. et al., 1995. Evaluation of dogs with digit masses: 117 cases (1981-1991). *Journal of the American Veterinary Medical Association*, 207(6), ss.726-8.
- Meier, F. et al., 1998. Molecular events in melanoma development and progression. *Frontiers in Bioscience: A Journal and Virtual Library*, 3, ss.D1005-1010.
- Meuten, D.J., 2002. *Tumors in domestic animals*, Ames, Iowa: Iowa State University Press.
- Millanta, F. et al., 2002. Proliferation activity in oral and cutaneous canine melanocytic tumours: correlation with histological parameters, location, and clinical behaviour. *Research in Veterinary Science*, 73(1), ss.45-51.
- Plonka, P.M. et al., 2009. What are melanocytes really doing all day long...? *Experimental Dermatology*, 18(9), ss.799-819.
- Ramos-Vara, J.A. et al., 2000. Retrospective study of 338 canine oral melanomas with clinical, histologic, and immunohistochemical review of 129 cases. *Veterinary Pathology*, 37(6), ss.597-608.
- Slominski, A. et al., 2004. Melanin pigmentation in mammalian skin and its hormonal regulation. *Physiological Reviews*, 84(4), ss.1155-1228.
- Smith, S.H., Goldschmidt, M.H. & McManus, P.M., 2002. A comparative review of melanocytic neoplasms. *Veterinary Pathology*, 39(6), ss.651-678.
- Withrow, S.J. & Vail, D.M., 2007. *Withrow & MacEwen's small animal clinical oncology*, St. Louis, Mo.: Saunders Elsevier.