Tillförlitlighet vid mätning av tarmväggstjocklek med trans-abdominellt ultraljud hos häst

En studie av repeterbarhet och reproducerbarhet vid realtidsmätning

Agnes Ringdahl

Självständigt arbete • 30 hp
Sveriges lantbruksuniversitet, SLU
Fakulteten för veterinärmedicin och husdjursvetenskap
Veterinärprogrammet
Uppsala 2026



Tillförlitlighet vid mätning av tarmväggstjocklek med transabdominellt ultraljud hos häst - En studie av repeterbarhet och reproducerbarhet vid realtidsmätning

Reliability of transabdominal ultrasonographic measurements of intestinal wall thickness in horses - A study on repeatability and reproducibility in real-time ultrasonography

Agnes Ringdahl

Handledare:	**Katarina Nostell, Sveriges lantbruksuniversitet, Institutionen för kliniska vetenskaper**
Bitr. handledare:	Anna Kendall, Mälaren Hästklinik
Examinator:	Lena Ström, Sveriges lantbruksuniversitet, Institutionen för kliniska vetenskaper

Omfattning:	30 hp
Nivå och fördjupning:	Avancerad nivå, A2E
Kurstitel:	Självständigt arbete i veterinärmedicin
Kurskod:	EX1003
Program/utbildning:	Veterinärprogrammet
Kursansvarig inst.:	Institutionen för kliniska vetenskaper
Utgivningsort:	Uppsala
Utgivningsår:	2026
Omslagsbild:	Elsa Junde

Upphovsrätt:	Om inget annat anges är samtliga illustrationer författarens egna. Alla bilder används med upphovspersonens tillstånd.

Nyckelord:	häst, ultraljud, tillförlitlighet, tarmvägg, transabdominell, reproducerbarhet, repeterbarhet

Sveriges lantbruksuniversitet
Fakulteten för veterinärmedicin och husdjursvetenskap
Veterinärprogrammet

Sammanfattning

Transabdominell ultraljudsundersökning är en etablerad diagnostisk metod som bland annat används vid kolik hos häst. Metoden är icke-invasiv och har säkerhetsmässiga fördelar jämfört med rektal-undersökning, samtidigt som den är mer känslig för vissa diagnoser. En parameter som ofta ingår i undersökningen är bedömning av tarmväggens tjocklek, vilket förutsätter kunskap om normal-variation och mätmetodens tillförlitlighet. De referensvärden som anges för normal väggtjocklek i olika segment av tarmen hos häst uppvisar dock stor variation mellan studier. Dessutom är tidigare studier som har undersökt tillförlitligheten vid ultraljudsmätning av tarmväggstjocklek hos djur baserade på mätningar där man sparat bilder från ultraljuds-undersökningen och undersökt dem separat senare. Detta avspeglar inte den kliniska situationen, där mätningar görs i realtid. Syftet med denna studie var att undersöka repeterbarhet och reproducerbarhet vid realtidsmätning av tarm-väggens tjocklek med ultraljud hos en grupp friska hästar.

I studien ingick åtta vuxna ston varav sju varmblodstravare och ett svenskt varmblod. Hästarna undersöktes av tre veterinärer under tre på varandra följande dagar. Veterinärerna hade varierande erfarenhet av bukultraljud hos häst. Mätningar av tarmväggens tjocklek gjordes i realtid i sex olika tarmsegment enligt ett standardiserat protokoll. Repeterbarhet och reproducerbarhet för mätningar utförda i tunntarm, grovtarm respektive alla segment tillsammans beräknades med intraklasskorrela-tionskoefficienter. Överensstämmelsen mellan mätningar illustrerades med hjälp av Bland-Altman-diagram.

Studiens resultat visade låg till måttlig repeterbarhet och reproducerbarhet för mätningar av tarmväggens tjocklek, med något bättre reproducerbarhet för mätningar av väggtjockleken i grov-tarm jämfört med tunntarm. Mätningar som utfördes av den mest erfarna veterinären hade högst repeterbarhet i både tunntarm och grovtarm. Det verkade också kunna föreligga en träningseffekt, eftersom reproducerbarheten ökade under studiens gång när mätningar i samtliga segment jämför-des. Bland-Altman-diagrammen visade ingen tydlig systematisk skillnad mellan mätningar, utan gav i stället stöd för att variationen till största del berodde på slumpmässiga mätfel och andra felkällor. I den överväldigande majoriteten av fallen var skillnaden mellan olika mätningar mindre än 1 mm.

Slutsatsen var att repeterbarheten och reproducerbarheten vid realtidsmätning av tarmväggens tjocklek med ultraljud hos gruppen av friska hästar var låg till måttlig, samtidigt som skillnaderna i absoluta tal var så små att de sannolikt inte skulle påverka en klinisk bedömning. Metoden bedömdes därför som användbar för att upptäcka patologiska förändringar och följa patienter över tid.

Nyckelord: häst, ultraljud, tillförlitlighet, tarmvägg, transabdominell, reproducerbarhet, repeter-barhet

Abstract

Transabdominal ultrasonography is an established diagnostic method commonly used in the evaluation of colic and other gastrointestinal signs in horses. The technique is non-invasive and offers advantages regarding safety compared to rectal palpation, while also providing higher sensitivity for several diagnoses. One parameter frequently assessed during the examination is intestinal wall thickness. The interpretation of measurements requires knowledge of normal variation and measurement reliability. However, reported reference values for normal wall thickness in different intestinal segments in horses show considerable variation between studies. Additionally, previous research on the reliability of ultrasonographic measurements of intestinal wall thickness in animals has been based on pre-recorded images and cine loops. This does not reflect the clinical situation, where measurements are performed in real time. The aim of the present study was to evaluate repeatability and reproducibility (intra- and interobserver reliability) of real-time ultrasonographic measurements of intestinal wall thickness in a group of healthy horses.

The study included eight adult mares, of which seven were Standardbred trotters and one was a Swedish Warmblood. The horses were examined by three veterinarians on three consecutive days. The veterinarians had varying previous experience with equine abdominal ultrasonography. Real-time measurements of intestinal wall thickness were performed in six intestinal regions according to a standardized protocol. Repeatability and reproducibility for measurements made on small intestine, large intestine and all intestinal segments together were calculated using intraclass correlation coefficients. Agreement between measurements was also assessed using Bland–Altman plots.

The results of the study showed poor to moderate repeatability and reproducibility for measurements of intestinal wall thickness, with slightly higher reproducibility for measurements in the large intestine compared to the small intestine. Measurements performed by the most experienced veterinarian showed the highest repeatability in both small intestine and large intestine. A training effect also seemed to be present, as reproducibility increased over the course of the study when the measurements across all segments were compared. Bland–Altman plots revealed no evident systematic bias between measurements, suggesting that most of the variation was due to random measurement error and other sources of variability. In most cases, the difference between measurements was smaller than 1 mm.

In conclusion, repeatability and reproducibility of real-time ultrasonographic measurement of intestinal wall thickness in the group of healthy horses was poor to moderate. However, the absolute differences between measurements were small and unlikely to affect clinical interpretation. The method was therefore considered reliable for detecting pathological changes and for monitoring patients over time.

Keywords: horse, equine, ultrasound, reliability, intestinal wall, transabdominal, reproducibility, repeatability

Innehållsförteckning

Tabellförteckning **9**

Figurförteckning **10**

Förkortningar **11**

1. Inledning **13**

2. Litteraturöversikt **14**

2.1 Ultraljudsundersökning av buken hos hästar 14

2.2 Normal ultraljudsbild av hästens tarm 15

2.2.1 Tarmväggens lager 15

2.2.2 Tarmväggens tjocklek 16

2.2.3 Lokalisation av tarmsegment 17

2.3 Patologiska förändringar 18

2.4 Felkällor vid mätning av tarmväggens tjocklek hos hästar 18

2.4.1 Kroppsstorlek och ras 18

2.4.2 Utfodring 18

2.4.3 Peristaltik och dilatation av tarmen 19

2.4.4 Studieprotokoll och tekniska parametrar 19

2.5 Statistiska mått på tillförlitlighet 20

2.6 Tillförlitlighet vid ultraljudsmätning av tarmväggstjocklek hos djur i tidigare studier 21

3. Material och metod **23**

3.1 Hästar 23

3.2 Veterinärer 23

3.3 Utrustning 23

3.4 Studieprotokoll 24

3.5 Statistiska analyser 25

3.6 Bearbetning av text 25

4. Resultat **26**

5. Diskussion **30**

5.1 Tolkning av resultat 30

5.2 Jämförelse med tidigare studier 30

5.2.1 Referensvärden 31

5.3 Faktorer som kan ha påverkat resultaten 31

5.3.1 Veterinärernas erfarenhet 31

5.3.2 Studiepopulationen 32

5.3.3 Utfodring 32

5.4 Studiens styrkor och begränsningar 33

5.5 Slutsats 33

Referenser 35

Populärvetenskaplig sammanfattning 39

Tack 40

Bilaga 1 41

Bilaga 2 42

Tabellförteckning

Tabell 1. Referensvärden för tarmväggens tjocklek i tunntarm... 16

Tabell 2. Referensvärden för tarmväggens tjocklek i grovtarm. 17

Tabell 3. Medelvärden för tarmväggens tjocklek i de olika segmenten redovisat med standardavvikelse och spridning. 26

Tabell 4. Intraklasskorrelationskoefficienter (ICC) för repeterbarhet.. 29

Tabell 5. Intraklasskorrelationskoefficienter (ICC) för reproducerbarhet. 29

Figurförteckning

Figur 1. Bild A och B visar ultraljudsbilder (ex vivo) av jejunum i tvärsnitt från en korsningshäst tagna med hög ultraljudsfrekvens (7-15 MHz). Bild C visar en närbild av tarmväggen och dess lagerindelning i duodenum i tvärsnitt från samma häst (ex vivo).. 15

Figur 2. Bland-Altman-diagram med parvisa jämförelser av veterinärernas mätningar av väggtjockleken i samtliga tarmsegment från de olika dagarna (repeterbarhet).. 27

Figur 3. Bland-Altman-diagram med parvisa jämförelser av veterinärernas mätningar av väggtjockleken i tunntarm, grovtarm respektive samtliga tarmsegment från alla dagar (reproducerbarhet).. 28

Förkortningar

Förkortning	Betydelse
ANOVA	Analysis of variance (variansanalys)
BCS	Body condition score (skala för hullbedömning)
CV	Coefficient of variation (variationskoefficient)
ECEIM	European College of Equine Internal Medicine
FLASH	Fast Localised Abdominal Sonography of Horses (protokoll för en förenklad bukultraljudsundersökning)
ICC	Intraclass correlation coefficient (intraklasskorrelationskoefficient)
LDC	Left dorsal colon (vänstra dorsala kolon, tredje kolonläget)
LVC	Left ventral colon (vänstra ventrala kolon, andra kolonläget)
RDC	Right dorsal colon (högra dorsala kolon, fjärde kolonläget)
RVC	Right ventral colon (högra ventrala kolon, första kolonläget)
SD	Standardavvikelse
SLU	Sveriges lantbruksuniversitet
SWB	Svenskt varmblod

1. Inledning

Transabdominell ultraljudsundersökning har blivit en viktig diagnostisk metod för veterinärer som arbetar med hästar, inte minst som en del i utredningen av koliksymtom. Metoden är icke-invasiv och särskilt användbar på hästar som inte är lämpliga att undersöka rektalt, till exempel på grund av sin storlek eller sitt temperament, eller på grund av praktiska begränsningar vid undersökningstillfället (le Jeune & Whitcomb 2014). Undersökningen kan bidra med värdefull information kring den anatomiska lokalisationen, motiliteten och väggtjockleken hos tarmarna, samt mängden fri vätska i bukhålan (Busoni *et al*. 2011; le Jeune & Whitcomb 2014). En förändring av tarmväggens tjocklek kan exempelvis bero på strangulerande lesioner, inflammatoriska sjukdomar, neoplasi eller peritonit (Klohnen *et al*. 1996; Jones *et al*. 2003; Taylor *et al*. 2006; Bithell *et al*. 2010; Ceriotti *et al*. 2016).

Flera studier har undersökt tarmväggens tjocklek i olika tarmsegment hos friska hästar. Det föreligger dock en relativt stor variation i de referensvärden som anges för normal tarmväggstjocklek, både inom och mellan studier, vilket sammanfattas av Bithell *et al*. (2010). Denna variation kan bero på flera tänkbara faktorer, exempelvis skillnader mellan de undersökta individerna, den utrustning som använts och felkällor i metoden. Variationen skulle också kunna bero på att mätningarna har utförts av olika personer.

För att kunna bedöma sjukdomsförlopp och dra slutsatser från upprepade undersökningar krävs kännedom om tillförlitligheten hos den diagnostiska metoden (Portney 2020). Detta är avgörande för att avgöra om uppmätta skillnader mellan undersökningstillfällen speglar verklig förändring eller endast normal variation som beror på andra faktorer. Tillförlitligheten vid ultraljudsmätning av tarmväggens tjocklek hos djur har tidigare undersökts i ett fåtal studier, varav en på häst (Bithell *et al*. 2010; Günther *et al*. 2014; Ibrahim & El-Ashker 2020; Chang *et al*. 2023). I dessa studier har mätningar gjorts på förhandssparade ultraljudsbilder eller korta videosekvenser. Detta efterliknar inte den kliniska situationen där veterinären vanligen själv identifierar tarmsegmentet, fryser bilden till en stillbild och mäter väggtjockleken på skärmen i realtid.

Syftet med denna studie var att utvärdera tillförlitligheten både över tid och mellan mätningar utförda av olika veterinärer vid realtidsultraljudsmätning av väggtjockleken i olika tarmsegment hos en grupp friska hästar.

2. Litteraturöversikt

2.1 Ultraljudsundersökning av buken hos hästar

Historiken kring ultraljud som diagnostisk metod inom veterinärmedicin sammanfattas i en artikel av King (2006). Enligt författaren började ultraljud användas inom humanmedicin på 1940-talet, medan den första användningen inom veterinärmedicin rapporterades 1966. Vidare skriver King (2006) att datorernas intåg under 1970-talet medförde en stor utveckling, då man kunde skapa tvådimensionella realtidsbilder baserade på ultraljudssignaler. Denna teknik kallas B-mode och är enligt King (2006) den mest använda formen av ultraljud idag. En äldre teknik är M-mode, som registrerar vävnaders rörelse över tid som en kurva. M-mode kan till exempel användas för att mäta peristaltik vid bukultraljud (Freeman 2002). Under 1980- och 1990-talen utvecklades flödesmätning med dopplerteknik, och moderna ultraljudsmaskiner kan kombinera B-mode och doppler i samma bild (King 2006). Doppler är användbart till exempel för att påvisa blodflöde och identifiera blodkärl (Reef 1998; King 2006).

Ultraljudsundersökning av buken hos hästar kan utföras transabdominellt (genom bukväggen) eller transrektalt (genom ändtarmen) (Freeman 2002). En transabdominell ultraljudsundersökning är en icke-invasiv metod som sällan kräver sedering. Metoden anses säker jämfört med transrektalt ultraljud, som medför liknande risker som rektal palpation. Värdet av transabdominella ultraljudsundersökningar hos vuxna hästar har historiskt ifrågasatts på grund av bukens storlek samt att undersökningsfönstret begränsas av revben och lungor (Freeman 2002; Scharner *et al*. 2002). Scharner *et al.* (2002) skriver att hästar med akut kolik ofta har en stor mängd gas i mag-tarmkanalen, vilket ytterligare försvårar ultraljudsundersökning. Trots detta menar författarna att transabdominell ultraljudsundersökning kan bidra med värdefull information som inte kan erhållas på annat sätt. Som exempel nämns att motiliteten i gastrointestinalkanalen kan utvärderas och områden som inte nås vid rektal undersökning kan undersökas, vilket lyfts även av Freeman (2002). En nackdel med transabdominellt ultraljud är enligt Freeman (2002) att bildkvaliteten blir sämre än vid transrektal undersökning, som möjliggör användande av en högre ultraljudsfrekvens.

I senare litteratur anses transabdominell ultraljudsundersökning vara en etablerad diagnostisk metod inom hästmedicin (Busoni *et al*. 2011; Diana *et al*. 2022; de Solis & Coleman 2023; Corrie *et al*. 2024). Busoni *et al*. (2011) visade att ett protokoll för en förenklad ultraljudsundersökning av hästar med akuta koliksymtom (Fast Localised Abdominal Sonography of Horses, FLASH) kan bidra med mycket viktig information och stötta klinikern i beslut om patienten är en kandidat för kirurgisk

eller medicinsk behandling. Efter 1 timmes genomgång och träning kunde oerfarna veterinärer som deltog i studien utföra FLASH-undersökningar på i genomsnitt 11 minuter med mycket hög sensitivitet och specificitet för strangulerande tunntarmsobstruktioner. Detta framhålls av författarna som fördelar jämfört med fullständiga bukultraljudsundersökningar, som tar längre tid att utföra och kräver mer träning. FLASH har även visats vara användbart i fält (Corrie *et al*. 2024).

Ultraljudsundersökning har flera gånger visats vara mer känsligt än rektal palpation vid vissa sjukdomstillstånd, till exempel tunntarmsobstruktion, torsion av kolon och mjält-njurligamentsupphängning (Klohnen *et al*. 1996; Scharner *et al*. 2002; 2015).

2.2 Normal ultraljudsbild av hästens tarm

2.2.1 Tarmväggens lager

Tarmväggen har en likartad uppbyggnad i alla tarmsegment och består av fyra lager; serosa, muscularis, submucosa och mucosa (Sjaastad *et al*. 2016). Lagren har olika ekogenicitet och kan därför särskiljas med ultraljud (Freeman 2002; Diana *et al*. 2022). Under optimala förhållanden kan lagren ses som hyperekoisk serosa, hypoekoisk muscularis, hyperekoisk submucosa och hypoekoisk mucosa samt en inre hyperekoisk yta på mucosan, men det är ofta svårt att få en tydlig bild av lagerindelningen vid transabdominell undersökning på häst (Reef 1998).

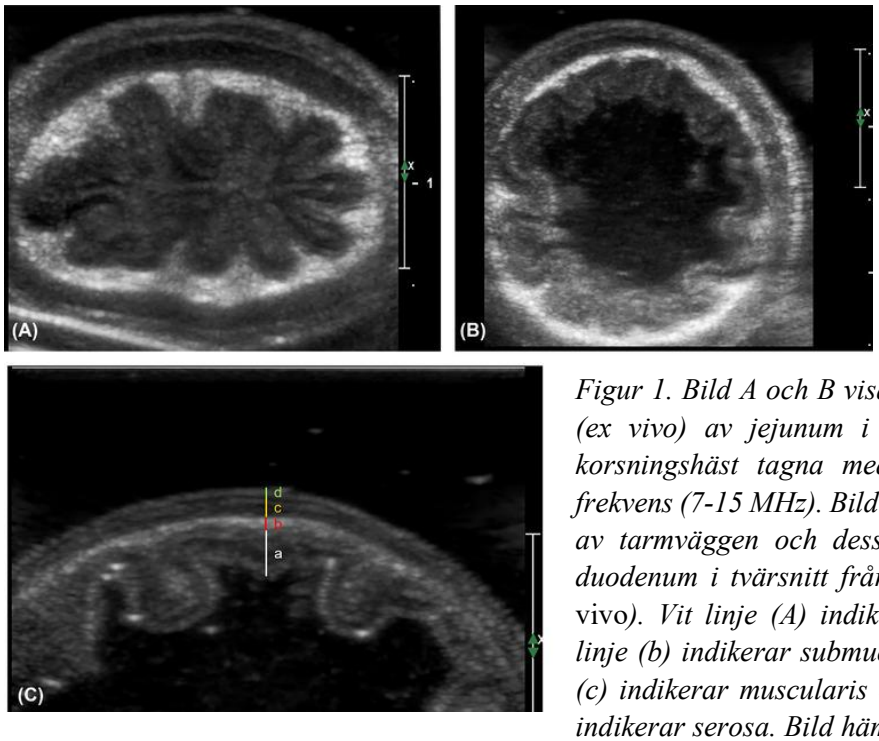

*Figur 1. Bild A och B visar ultraljudsbilder (ex vivo) av jejunum i tvärsnitt från en korsningshäst tagna med hög ultraljudsfrekvens (7-15 MHz). Bild C visar en närbild av tarmväggen och dess lagerindelning i duodenum i tvärsnitt från samma häst (*ex vivo*). Vit linje (A) indikerar mucosa; röd linje (b) indikerar submucosa; orange linje (c) indikerar muscularis och grön linje (d) indikerar serosa. Bild hämtad från Diana* et al. *(2022), med licens CC BY-NC-ND 4.0 (https://creativecommons.org/licenses/by-nc-nd/4.0/).*

En extra hyperekoisk linje har setts mellan de två muskellagren i tunica muscularis hos både hästar, hundar och människor (Diana *et al*. 2022). Reef (1998) och Freeman (2002) nämner att en sådan linje kan ses i ileum hos hästar. Diana *et al*. (2022) skriver att den kan ses i hela tunntarmen, men är mest framträdande i ileum.

2.2.2 Tarmväggens tjocklek

I Tabell 1 och 2 presenteras redovisade referensvärden för normal väggtjocklek i olika tarmsegment från några utvalda studier.

Tabell 1. Referensvärden för tarmväggens tjocklek i tunntarm (mm), avrundat till en decimals noggrannhet. Data presenterad som medelvärde ± standardavvikelse alternativt median och variationsbredd. Data märkt med asterisk (*) kommer från histologiska mätningar.

	Bithell *et al*. (2010)	**Bevevino *et al*. (2021)**	**Diana *et al*. (2022)**	**Epstein *et al*. (2008)**	**Kirberger *et al*. (1995)**
Duodenum	3,0±0,4	2,0±0,4	3,6 (3,1–5,7)	1,9±0,3	3,8±0,4
		2,1±0,7*	3,8±0,8*		
Jejunum	2,9±0,5	1,6±0,3	4,0 (3,1–5,7)	2,0±0,3	
		1,6±1,0*	3,8±0,6*		
Ileum		4,7±1,7	6,3±1,0		
		3,9±1,7*	5,7±1,1*		

Tabell 2. Referensvärden för tarmväggens tjocklek i grovtarm (mm), avrundat till en decimals noggrannhet. Data presenterad som medelvärde ± standardavvikelse alternativt median och variationsbredd. Data märkt med asterisk (*) kommer från histologiska mätningar. LDC: vänstra dorsala kolon. LVC: vänstra ventrala kolon. RDC: högra dorsala kolon. RVC: högra ventrala kolon.

	Bithell *et al*. (2010)	**Bevevino *et al*. (2021)**	**Epstein *et al*. (2008)**	**Hendrickson *et al*. (2007)**	**Jones *et al*. (2003)**
Cecum	4,2±0,3	1,8±0,6	1,8±0,3	2,1±1,2	
		1,6±0,4*			
Stora kolon	3,7±0,1[LDC, LVC]	2,1±0,5[RDC]		2,1±1,2[LDC, LVC, RDC, RVC]	3,6 (2,3–5,1)[RVC]
		2,0±0,9*[RDC]			3,3–4,2 (2,2-5,9)[RDC]
Lilla kolon		1,9±0,3			
		1,7±0,1*			

2.2.3 Lokalisation av tarmsegment

Den anatomiska lokalisationen är avgörande för att identifiera ett tarmsegment med hjälp av ultraljud. Freeman (2002) beskriver att slyngor av tunntarm vanligen kan ses ventralt i buken. Tunntarm kännetecknas enligt författaren av en liten diameter, vätskerikt tarminnehåll och frekventa peristaltiska kontraktioner. Vidare anger Freeman (2002) att duodenum kan ses på höger sida av buken ventralt om höger njure i det 16:e-17:e interkostalrummet.

Cecum är lokaliserad kaudalt på höger sida av buken och kännetecknas enligt Freeman (2002) av en stor diameter samt synliga haustror. Vidare anger författaren att blodkärl kan ses i cecums band (*taeniae ceci*). Cecums innehåll beskrivs som varierande men oftast kraftigt hyperekoiskt, vilket enligt Freeman (2002) ger upphov till en akustisk skugga och begränsar hur mycket av innehållet som kan ses vid ultraljudsundersökning.

Kolon har ett liknande utseende som cecum, med hyperekoiskt skuggande innehåll (Freeman 2002). De olika segmenten av stora kolon går inte att skilja åt baserat på ultraljudsbilden (Hendrickson *et al*. 2007). De identifieras genom sin anatomiska lokalisation eller genom rektal palpation vid transrektal ultraljudsundersökning (Freeman 2002). Lilla kolon kan ses med transrektalt ultraljud (Reef 1998; Freeman 2002).

2.3 Patologiska förändringar

Vid olika patologiska tillstånd kan tarmväggens tjocklek öka i de drabbade segmenten. Tunntarm hos hästar med primära tunntarmslidanden kan ha en väggtjocklek på upp till 18 mm (Klohnen *et al*. 1996). Neoplastiska förändringar har visats ge förändringar i samma storleksordning (Taylor *et al*. 2006). Vid kolit har den berörda tarmväggen uppmätts till mellan 6 och 17 mm, vilket är en tydlig ökning jämfört med motsvarande segment hos friska hästar (Jones *et al*. 2003). Peritonit har förknippats med en tarmväggstjocklek på upp till 13 mm (Klohnen *et al*. 1996). I en artikel av Bevevino *et al*. (2021) föreslås 1 mm som gränsvärde för kliniskt relevant förändring av den totala tarmväggstjockleken. Detta grundar sig i författarnas uppfattning om den minsta skillnad som skulle kunna påverka den kliniska bedömningen vid undersökning av hästar med tarmsjukdom.

2.4 Felkällor vid mätning av tarmväggens tjocklek hos hästar

2.4.1 Kroppsstorlek och ras

Kroppsstorlek har i litteraturen lyfts fram som en möjlig faktor som kan påverka tarmväggens tjocklek hos hästar (Epstein *et al*. 2008). Hos hundar finns det ett samband mellan högre kroppsvikt och ökad tarmväggstjocklek (Delaney *et al*. 2003). Det är möjligt att det finns ett liknande samband hos hästar. En studie som genomfördes på ponnyer med en medelvikt på 164 kg anger lägre värden för genomsnittlig väggtjocklek i samtliga undersökta tarmsegment än en studie som genomfördes på fullblod med en medelkroppsvikt på 531 kg (Epstein *et al*. 2008; Bithell *et al*. 2010). I båda studierna mättes väggtjockleken *in vivo* med transabdominellt ultraljud. En *ex vivo*-studie redovisar dock referensvärden i samma storleksordning som de som uppmättes på ponnyerna, trots att hästarna i denna studie var betydligt större med en medianvikt på 497 kg (Bevevino *et al*. 2021). En möjlig förklaring till detta är variation i tarmväggstjocklek mellan olika hästraser, även om ett sådant samband ännu inte har undersökts. Rasrelaterade skillnader har påvisats för andra parametrar vid bukultraljud hos häst, såsom kontraktilitet i duodenum och magsäckens anatomiska lokalisation (Epstein *et al*. 2008).

2.4.2 Utfodring

Dietens påverkan på duodenums tarmväggstjocklek har undersökts av Kirberger *et al*. (1995). Det fanns ingen skillnad i väggtjockleken mellan hästar som fastat i 36 timmar, hästar med fri tillgång till grovfoder och hästar som även utfodrats med kraftfoder. Tarminnehållet skiljde sig däremot åt mellan de olika grupperna av hästar i studien. Detta innebär att utfodring kan påverka förutsättningarna vid ultra-

ljudsundersökning. Gas i tarmlumen försvårar undersökning, medan vätska eller annat hypoekoiskt material ger förbättrad bildkvalitet och underlättar visualisering av tarmväggen (Reef 1998; Freeman 2002; Nylund *et al*. 2009; Günther *et al*. 2014). För att förbättra bildkvalitet och göra större delar av tunntarmen åtkomlig för undersökning kan hästar fastas i minst 8 timmar före undersökningstillfället (Mitchell *et al*. 2005; Norman *et al*. 2010). Hos hästar med kolik som beror på kirurgiska lidanden är det dock viktigt att snabbt ställa diagnos för att förbättra prognosen för överlevnad (van der Linden *et al*. 2003; Freeman *et al*. 2014; Rudnick *et al*. 2022). Det är därför sällan aktuellt att fasta hästar med akut kolik inför undersökningen.

2.4.3 Peristaltik och dilatation av tarmen

Peristaltik har nämnts som en försvårande faktor vid ultraljudsmätning av tarmväggstjocklek (Bithell *et al*. 2010). Kirberger *et al*. (1995) uppfattade peristaltiken som minskad hos hästar som fastat i 36 timmar jämfört med hästar som haft fri tillgång till foder. Skillnaden mellan grupperna var dock inte statistiskt signifikant. Hos hund har man kunnat påvisa ett samband mellan fasta och minskad peristaltik (Sanderson *et al*. 2017).

Peristaltiska rörelser gör att tarmen kontraherar respektive dilaterar i ett dynamiskt mönster (Kirberger *et al*. 1995; Sjaastad *et al*. 2016). Mucosan i tarmen har kraftiga veckningar, framför allt i tunntarmen (Sjaastad *et al*. 2016). I en utspänd tarm rätas dessa veckningar ut och tjockleken på tarmväggen minskar (Kirberger *et al*. 1995). Flera författare nämner detta fenomen och menar att tarmens fyllnadsgrad sannolikt kan påverka tarmväggens uppmätta tjocklek (Reef 1998; Freeman 2002; Bithell *et al*. 2010; Bevevino *et al*. 2021; Diana *et al*. 2022). I en *ex vivo*-studie på duodenum från hästar minskade tarmväggens tjocklek med 1 mm om tarmen var kraftigt utspänd (Kirberger *et al*. 1995). Hos människa har motsvarande minskning angetts till 2 mm (Fleischer *et al*. 1981).

2.4.4 Studieprotokoll och tekniska parametrar

De protokoll som hittills har använts för studier av tarmväggens tjocklek hos hästar har betydande metodologiska skillnader. En del studier redovisar resultat från mätningar som genomförts *in vivo* med transabdominellt ultraljud (Kirberger *et al*. 1995; Jones *et al*. 2003; Hendrickson *et al*. 2007; Epstein *et al*. 2008; Bithell *et al*. 2010). Andra studier innehåller även resultat från mätningar som utförts *ex vivo* på organ, både med ultraljud och histologiskt (Bevevino *et al*. 2021; Diana *et al*. 2022). I dessa *ex vivo*-studier skiljer sig både avlivningsmetod och fixeringsteknik för de histologiska preparaten åt, vilket kan ha påverkat resultaten (Diana *et al*. 2022).

Bithell *et al*. (2010) nämner begränsningar i bildkvalitet som en felkälla vid mätning av tarmväggens tjocklek. Vanligen används ultraljudsprober med relativt låg

frekvens vid transabdominellt bukultraljud på häst för att uppnå ett tillräckligt penetrationsdjup. I flera studier har prober med en frekvens på 2-5 MHz använts (Epstein *et al*. 2008; Bithell *et al*. 2010). *Ex vivo*-studier på organ möjliggör användande av betydligt högre frekvenser (Bevevino *et al*. 2021; Diana *et al*. 2022). Högre frekvenser ger en bättre bildupplösning vilket kan öka precisionen i mätningarna. Ultraljudsprobens form kan också påverka bildkvaliteten och penetrationsdjupet (Reef 1998). För att uppnå god bildkvalitet ska fokuspunkten placeras vid den del av undersökningsområdet som är av intresse och bilddjup samt förstärkning ska justeras efter rådande förhållanden (Reef 1998). Dessutom kan klippning av pälsen krävas (Scharner *et al*. 2002). Flera studier beskriver dock att transabdominell ultraljudsundersökning på häst i de flesta fall är möjlig att utföra utan att klippa pälsen (Klohnen *et al*. 1996; Bithell *et al*. 2010; Busoni *et al*. 2011; Corrie *et al*. 2024).

2.5 Statistiska mått på tillförlitlighet

Begreppet tillförlitlighet beskriver hur konsekventa resultat en mätmetod ger vid upprepade undersökningar (Newman & Kohn 2009; Koo & Li 2016). Tillförlitligheten för en mätmetod kan delas upp i repeterbarhet och reproducerbarhet. Begreppet repeterbarhet avser tillförlitligheten hos metoden när mätningar upprepas på samma objekt under identiska förhållanden av samma person (Bartlett & Frost 2008). Begreppet reproducerbarhet syftar i stället till tillförlitligheten hos mätmetoden under ändrade förhållanden, till exempel där mätningar utförs av olika personer (Bartlett & Frost 2008). Utgångspunkten är att variation mellan mätningar utförda av samma person enbart beror på slumpmässiga fel, medan variation mellan mätningar utförda av olika personer även kan bero på systematiska fel (Bartlett & Frost 2008; Portney 2020). Ett sätt att minska påverkan av slumpmässiga fel är att öka antalet mätningar på varje objekt och använda ett medelvärde av dessa (Portney 2020).

Historiskt har flera olika statistiska mått använts för att beskriva tillförlitligheten hos mätmetoder. Koo och Li (2016) nämner komparativa tester, exempelvis t-tester och korrelationskoefficienter. De avspeglar endast graden av korrelation mellan mätningar och är enligt författarna därför inte optimala mått på tillförlitlighet. Ett bra mått på tillförlitlighet ska enligt Koo och Li (2016) i stället avspegla både graden av korrelation och den absoluta överensstämmelsen mellan mätningar. För kontinuerliga kvantitativa variabler används vanligen intraklasskorrelationskoefficient (*intraclass correlation coefficient*, ICC), som uppfyller dessa kriterier (Koo & Li 2016; Portney 2020).

Beräkningar av ICC baseras på en variansanalys (ANOVA) (Bartlett & Frost 2008; Portney 2020). Koefficienten som erhålls uttrycker hur stor andel av den totala

variationen mellan mätningar som uppskattningsvis utgörs av sann variation respektive mätfel (Bartlett & Frost 2008; Koo & Li 2016; Portney 2020). ICC kan anta värden från 0 till 1, där värden nära 1 indikerar god tillförlitlighet hos mätmetoden (Koo & Li 2016; Portney 2020). Vad som anses vara tillräckligt god tillförlitlighet bedöms subjektivt (Bartlett & Frost 2008). Koo och Li (2016) anger generella riktvärden för tolkning av ICC, där värden <0,5, 0,5–0,75, 0,75–0,9 och >0,9 indikerar låg, måttlig, god respektive utmärkt tillförlitlighet. Författarna påpekar också att tolkning av ICC bör göras med hänsyn till konfidensintervallet.

Det finns flera former och modeller av ICC för att anpassa formeln till olika frågeställningar och dataset (Koo & Li 2016; Portney 2020). Modellen bestäms utifrån hur undersökningarna har gjorts i studien. Det vanligaste i kliniska studier är att samma grupp av bedömare eller observatörer undersöker samtliga objekt, vilket gör att en tvåvägsmodell av ICC ska användas (Koo & Li 2016; Portney 2020). Tvåvägsmodeller kan förutsätta att resultaten gäller för alla bedömare som har samma förutsättningar som de som ingår i studien. I sådana fall används en *random effects*-modell, vilket är det vanligaste när reproducerbarhet undersöks (Koo & Li 2016). Vid studier av repeterbarhet anser man dock inte att resultaten gäller för andra bedömare än de individer som ingår i studien, varför en *mixed effects*-modell i stället bör användas (Koo & Li 2016). Formen av ICC väljs baserat på om resultaten ska gälla när en enskild mätning genomförs eller när man utgår ifrån ett medelvärde av flera mätningar, vilket Koo och Li (2016) kallar ”single rater” respektive ”mean of *k* raters”. Slutligen väljs vilket förhållande mellan mätningarna som anses mest relevant; den absoluta överensstämmelsen eller följdriktigheten. Vid studier av repeterbarhet är det alltid den absoluta överensstämmelsen som undersöks (Koo & Li 2016).

2.6 Tillförlitlighet vid ultraljudsmätning av tarmväggstjocklek hos djur i tidigare studier

Repeterbarhet och reproducerbarhet vid ultraljudsmätning av tarmväggens tjocklek har tidigare undersökts hos flera djurslag. I en studie av Chang *et al*. (2023) undersöktes repeterbarhet och reproducerbarhet vid mätningar av enskilda lager i tarmväggen samt den totala tarmväggstjockleken hos katter. Författarna lät fem veterinärer bedöma förhandssparade bilder från ultraljudsundersökningar av tunntarm hos både friska katter och katter med olika sjukdomar i magtarmkanalen. Repeterbarheten beräknades genom ICC till 0,355–0,870 för de olika veterinärerna. Reproducerbarheten för mätningarna beräknades genom ICC till 0,115–0,753. Tillförlitligheten hos mätningarna sträckte sig därmed från låg till god. Mätningar av den totala väggtjockleken hade större tillförlitlighet än mätningar av enskilda lager. Den maximala skillnaden mellan olika mätningar utförda på samma bild var 0,6 mm.

Hos hundar har variationen mellan mätningar av den totala väggtjockleken i olika tarmsegment undersökts. I en studie på friska hundar lät Günther *et al*. (2014) två veterinärer utföra mätningar på förhandssparade ultraljudsbilder. För tunntarm beräknades variationen för mätningar utförda av samma person uppgå till maximalt 10 procent av mätvärdet. Variationen mellan mätningar utförda av olika veterinärer beräknades till maximalt 20 procent av mätvärdet för tunntarm. För kolon var variationen större, upp till 50 procent av mätvärdet. Författarna hänvisar till studier inom humanmedicin och menar att mätningar av väggtjockleken i grovtarm försvåras av en tunnare vägg i kombination med skuggande gas i lumen. Den uppvisade variationen mellan mätningarna hos hundarna bedömdes av författarna vara kliniskt obetydlig eftersom den var mindre än de förändringar i tarmväggstjocklek som ses vid patologiska tillstånd hos hundar.

Repeterbarheten vid mätning av tarmväggstjockleken hos åsnor har undersökts av Ibrahim och El-Ashker (2020), som beräknade *coefficient of variation* (CV) för mätningar genomförda av samma veterinär på samma dag och på olika dagar. CV är ett mått på relativ variation som anger förhållandet mellan standardavvikelsen och medelvärdet (Portney 2020). Samtliga undersökta tarmsegment hade beräknade CV på under 15 procent, vilket författarna betraktade som låg variabilitet.

Bithell *et al*. (2010) undersökte repeterbarhet och reproducerbarhet vid ultraljudsmätning av tarmväggens tjocklek hos häst. Studien baserades på korta förinspelade ultraljudssekvenser från åtta friska fullblod. Tre veterinärer mätte väggtjockleken i duodenum, jejunum, ventrala kolon och cecum under fem på varandra följande dagar. Veterinärerna fick själva välja tidpunkt för mätningen i respektive filmsekvens. Variationen mellan mätningar undersöktes sedan statistiskt genom variansanalys och parade t-tester. Inga statistiskt signifikanta skillnader sågs mellan respektive veterinärs medelvärden över de olika dagarna, vilket författarna tolkade som god repeterbarhet. Det fanns inte heller statistiskt signifikanta skillnader mellan medelvärden av de olika veterinärernas mätningar utförda på samma videosekvens, förutom i cecum. Författarna tolkade därför reproducerbarheten som god i samtliga segment förutom cecum. Den maximala skillnaden mellan mätningar utförda på samma videosekvens, oberoende av veterinär och dag, var 0,7 mm.

3. Material och metod

3.1 Hästar

Åtta undervisningshästar vid Sveriges lantbruksuniversitet (SLU) ingick i studien. Studien omfattades av etiskt tillstånd med diarienummer 5.8.18-12184/2023. Hästarna i studien bedömdes som friska baserat på att de inte hade haft några symtom från magtarmkanalen under det senaste året vid tidpunkten för undersökningarna. Ingen av hästarna utvecklade heller några symtom från magtarmkanalen under de följande 6 månaderna. Samtliga hästar som ingick i studien var ston. En häst var ett svenskt varmblod (SWB) och sju hästar var varmblodiga travare. Kroppsvikten var i medeltal 584 kg med en spridning på 520–660 kg. *Body condition score* (BCS) bedömdes vid första undersökningstillfället och varierade mellan 5–7 på den niogradiga skala som beskrivits av Henneke *et al*. (1983). Medelåldern på hästarna var 14 år med en spridning på 9–17 år. Alla hästar utfodrades med grovfoder enligt normala rutiner fyra gånger dagligen och vistades i grushagar dagtid när de inte undersöktes under datainsamlingsperioden.

3.2 Veterinärer

Mätningarna i studien utfördes av tre veterinärer med olika erfarenhet av att utföra denna typ av undersökning. En av veterinärerna (veterinär 1) var europeisk specialist i internmedicin på häst (*European College of Equine Internal Medicine diplomate*). De andra veterinärerna (veterinär 2 och 3) var under specialistutbildning inom veterinär bilddiagnostik (*European College of Veterinary Diagnostic Imaging resident*) respektive internmedicin på häst (*European College of Equine Internal Medicine resident*). Veterinär 1 genomförde bukultraljud varje vecka, medan veterinär 2 och 3 mestadels hade erfarenhet av att genomföra akuta bukultraljud (liknande FLASH) på jourtid. Veterinärerna fick vid ett tillfälle innan studien påbörjades en gemensam genomgång och träning i att identifiera tarmsegmenten som ingick i studieprotokollet. Genomgången hölls av en veterinär som var under specialistutbildning inom veterinär bilddiagnostik (*European College of Veterinary Diagnostic Imaging resident*), som inte själv deltog i studien.

3.3 Utrustning

För mätningarna användes av tidsskäl två likadana ultraljudsmaskiner av märket Logiq E (GE Healthcare, Wauwatosa, Wisconsin, USA) samt kurvlinjära ultraljudsprober med frekvens satt till 5 MHz. Fokus, djup och förstärkning i bilden justerades efter behov. Varje enskild häst undersöktes med samma utrustning vid samtliga mättillfällen.

3.4 Studieprotokoll

Samtliga åtta hästar undersöktes av alla tre veterinärer under tre på varandra följande dagar. Inför den första dagen klipptes pälsen ner till <0,3 mm i de områden som ingick i protokollet. Se bilaga 1 för ritning av dessa områden på vänster respektive höger sida. De klippta regionerna tvättades sedan med klorhexidintvål dagligen innan undersökningar påbörjades. Alkohollösning och ultraljudsgel applicerades efter behov. Undersökningarna genomfördes i undersökningsspiltor utan sedering. Hästarna hade fri tillgång till grovfoder under tiden undersökningarna pågick och undersöktes i samma ordning varje dag.

Tarmväggens tjocklek mättes i sex tarmsegment: duodenum, jejunum, cecum, högra ventrala kolon (RVC), vänstra ventrala kolon (LVC) och högra dorsala kolon (RDC). Tunntarmssegmenten identifierades utifrån sitt typiska utseende med en förhållandevis liten diameter och tydligt avgränsad väggkontur runt hela lumen. Duodenum lokaliserades kranialt om höger njure, medan undersökningsfönstret för jejunum var ventralt på vänster sida av buken. Grovtarmssegmenten identifierades utifrån sitt utseende med stor diameter och förekomst av skuggande gas i lumen. På höger sida av buken lokaliserades RDC intill levern, och genom att föra ultraljudsproben ventralt kunde övergången till RVC följas. Cecum sågs kaudalt på höger sida, och korrekt lokalisering av segmentet bekräftades genom synligt flöde i det laterala bandets blodkärl med färgdoppler. LVC lokaliserades ventralt eller medialt om mjälten. Undersökningsordningen varierade då veterinärerna började växelvis på höger respektive vänster sida.

När ett tarmsegment hade lokaliserats optimerades inställningarna på ultraljudsmaskinen och bilden fixerades som en stillbild. Väggtjockleken mättes direkt på skärmen med ultraljudets elektroniska mätfunktion. För tunntarm gjordes mätningar på tarmväggen närmast ultraljudsproben och mitt under kontraktionsfasen, baserat på veterinärens subjektiva bedömning. Mätvärden av väggtjockleken i samtliga segment registrerades. För tunntarm mättes och noterades även diametern i tvärsnitt. Bilder sparades både med och utan mätningar. Totalt utfördes tre mätningar per segment och vid varje ny mätning avlägsnades ultraljudsproben från bukväggen varpå veterinären fick lokalisera samma tarmsegment på nytt. Ett medelvärde av de tre mätningarna räknades fram och användes sedan som mätvärde i de statistiska beräkningarna.

I Bilaga 2 visas exempel på bilder med mätningar från jejunum, LVC och RDC, samt identifiering av blodkärl i cecums laterala band med färgdoppler.

3.5 Statistiska analyser

Data sammanställdes i tabeller uppdelade efter tarmsegment, häst, veterinär och dag. Normalfördelning av data kontrollerades grafiskt för varje tarmsegment. Därefter beräknades medelvärde och standardavvikelse för tarmväggens tjocklek i respektive segment. Duodenum och jejunum analyserades därefter tillsammans som tunntarm, medan övriga segment grupperades som grovtarm. För att illustrera överensstämmelsen mellan mätningar användes Bland-Altman-diagram med parvisa jämförelser mellan olika veterinärers mätningar samt mellan samma veterinärs mätningar på olika dagar. Tabeller och Bland-Altman-diagram skapades i Microsoft Excel (version 2509, Microsoft Corp., Redmond, WA, USA).

Repeterbarhet och reproducerbarhet beräknades med intraklasskorrelations-koefficienter (ICC). För repeterbarhet, avseende upprepade mätningar utförda av samma veterinär, användes en tvåvägs *mixed-effects*-modell med absolut överens-stämmelse. För reproducerbarhet, avseende mätningar utförda av olika veterinärer, användes en tvåvägs *random-effects*-modell med absolut överensstämmelse. Den statistiska signifikansen av ICC-värdena testades genom F-test. Statistisk signi-fikans definierades som $p < 0{,}05$. Samtliga statistiska analyser genomfördes i IBM SPSS Statistics (version 29.0, IBM Corp., Armonk, NY, USA).

3.6 Bearbetning av text

Ett verktyg baserat på artificiell intelligens, ChatGPT (version GPT-5, OpenAI, San Francisco, USA), har i viss mån använts som stöd för språkförbättring och bearbet-ning av texten.

4. Resultat

Alla tarmsegment kunde identifieras hos alla hästar vid samtliga undersökningar. Totalt gjordes 1296 realtidsmätningar av tarmväggstjocklek, vilka bildade 432 medelvärden. I vissa fall var det tidskrävande att få tillräckligt god bildkvalitet på bilder av tunntarmssegmenten samt att identifiera cecums blodkärl. Variation i tidsåtgång gjorde att tidpunkten för respektive veterinärs undersökning av en enskild häst kunde variera från dag till dag, även om hästarna undersöktes i samma ordning. I något enstaka fall identifierades RDC enbart utifrån sitt utseende då segmentet inte kunde ses i samma bildfönster som levern. I Tabell 3 redovisas medelvärde, standardavvikelse samt spridning för väggtjockleken i respektive tarmsegment. Bland-Altman-diagram och intraklasskorrelationskoefficienter (ICC) redovisas i Figur 2 och 3 respektive Tabell 4 och 5.

Tabell 3. Medelvärden för tarmväggens tjocklek (mm) i de olika segmenten redovisat med standardavvikelse och spridning.

Tarmsegment	Medelvärde ± standardavvikelse (mm)	Spridning (mm)
Duodenum	2,9 ± 0,3	2,2–3,4
Jejunum	2,7 ± 0,3	1,8–3,3
Cecum	2,4 ± 0,4	1,7–3,4
Högra ventrala kolon (RVC)	2,3 ± 0,3	1,6–3,1
Vänstra ventrala kolon (LVC)	2,2 ± 0,4	1,4–3,2
Högra dorsala kolon (RDC)	2,0 ± 0,3	1,4–3,1

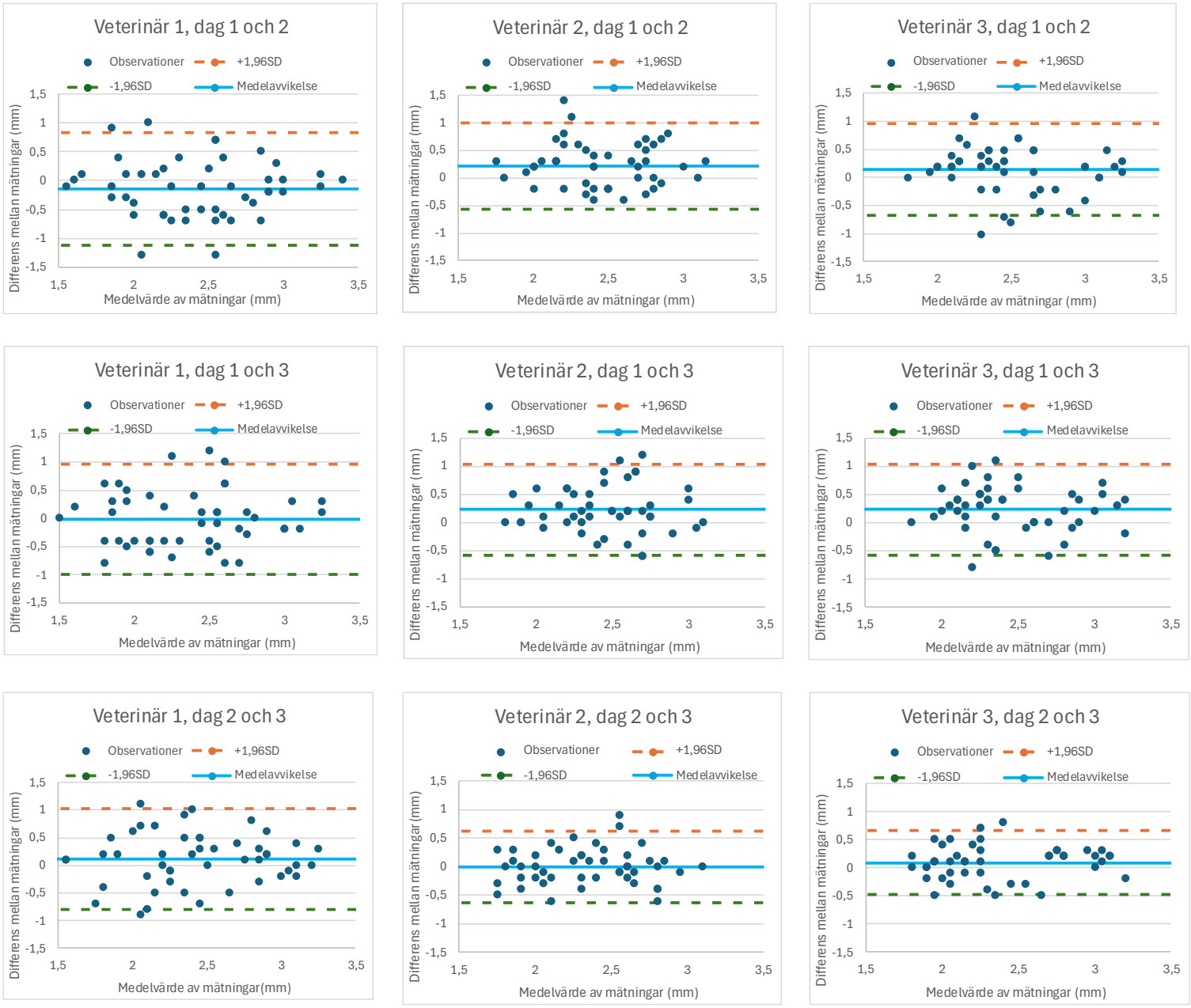

Figur 2. Bland-Altman-diagram med parvisa jämförelser av veterinärernas mätningar av väggtjockleken (mm) i samtliga tarmsegment från de olika dagarna (repeterbarhet). Övre och nedre gränser för överensstämmelse anges med hjälp av standardavvikelse (SD).



Figur 3. Bland-Altman-diagram med parvisa jämförelser av veterinärernas mätningar av väggtjockleken i tunntarm, grovtarm respektive samtliga tarmsegment (mm) från alla dagar (reproducerbarhet). Övre och nedre gränser för överensstämmelse anges med hjälp av standardavvikelse (SD).

Tabell 4. Intraklasskorrelationskoefficienter (ICC) för repeterbarhet i tunntarm, grovtarm och alla segment tillsammans. Värden för enskilda mätningar (single measurement) presenteras tillsammans med 95-procentiga konfidensintervall. Värde märkt med "ns" är ej statistiskt signifikant (p >0,05).

	Veterinär 1	**Veterinär 2**	**Veterinär 3**
Tunntarm	0,273	-0,028[ns]	0,260
	(-0,007–0,598)	(-0,265–0,334)	(-0,032–0,594)
Grovtarm	0,366	0,351	0,148
	(0,150–0,584)	(0,118–0,579)	(-0,015–0,360)
Alla segment	0,532	0,481	0,577
	(0,368–0,681)	(0,292–0,648)	(0,403–0,722)

Tabell 5. Intraklasskorrelationskoefficienter (ICC) för reproducerbarhet i tunntarm, grovtarm och alla segment tillsammans. Värden för enskilda mätningar (single measurement) presenteras tillsammans med 95-procentiga konfidensintervall. Värde märkt med "ns" är ej statistiskt signifikant (p >0,05).

	Dag 1	**Dag 2**	**Dag 3**	**Alla dagar**
Tunntarm	0,310	0,314	0,120[ns]	0,258
	(0,015–0,631)	(0,041–0,623)	(-0,143–0,472)	(0,088–0,444)
Grovtarm	0,326	0,369	0,500	0,406
	(-0,117–0,546)	(0,156–0,586)	(0,291–0,690)	(0,281–0,529)
Alla segment	0,436	0,624	0,712	0,589
	(0,258–0,606)	(0,474–0,751)	(0,584–0,814)	(0,501–0,670)

5. Diskussion

5.1 Tolkning av resultat

Enligt riktlinjer för tolkning av ICC från Koo och Li (2016) visade resultaten låg till måttlig reproducerbarhet och repeterbarhet, både i tunntarm och grovtarm samt när alla segment analyserades tillsammans. Bland-Altman-diagrammen visade att skillnaden mellan olika veterinärers mätningar i minst 95 procent av fallen kan förväntas vara mindre än 1 mm. För mätningar som gjorts av samma veterinär men på olika dagar låg gränserna för överensstämmelse ibland något utanför detta intervall, vilket skulle kunna spegla en sann variation i tarmväggens tjocklek från dag till dag. Den största skillnaden mellan två mätningar av väggtjockleken i ett tarmsegment hos en enskild häst i studien oberoende av veterinär och dag var 1,4 mm. Patologiska tillstånd som påverkar tarmväggens tjocklek hos hästar medför ofta en betydligt större skillnad än så (Klohnen *et al*. 1996; Jones *et al*. 2003; Taylor *et al*. 2006). Detta innebär att metoden trots den låga tillförlitligheten kan vara användbar för att följa förändringar över tid hos enskilda individer samt identifiera patologiska förändringar.

Bland-Altman-diagrammen visade en relativt jämn spridning och medelavvikelser nära 0. Detta tyder på att det inte fanns någon tydlig systematisk skillnad mellan mätningarna och att variationen främst berodde på slumpmässiga faktorer.

5.2 Jämförelse med tidigare studier

Resultaten visar generellt något lägre tillförlitlighet än tidigare studier, vilket delvis kan förklaras av metodologiska skillnader. Samtliga tidigare studier som undersökt tillförlitligheten vid ultraljudsmätning av tarmväggens tjocklek hos djur har genomförts på förhandssparade bilder, antingen stillbilder eller korta videosekvenser (Bithell *et al*. 2010; Günther *et al*. 2014; Ibrahim & El-Ashker 2020; Chang *et al*. 2023). Inspelat material minskar den sanna variationen mellan mätningar (Portney 2020). Bithell *et al*. (2010) skriver att tillförlitligheten sannolikt är lägre vid realtidsmätning med ultraljud än på förhandssparade bilder. Eftersom realtidsmätningar är unikt för den här studien kan tillförlitligheten förväntas vara lägre än i tidigare studier.

Tidigare studier inom området har en stor variation i vilka statistiska metoder som använts för att beräkna tillförlitligheten, vilket påverkar hur resultaten bör tolkas. Studier som genomförts på fullblodshästar och åsnor har använt andra statistiska mått än ICC för att beskriva tillförlitligheten hos mätningarna. Bithell *et al*. (2010) definierade god tillförlitlighet som avsaknad av statistiskt signifikant skillnad mellan mätningarna och använde t-tester samt variansanalys. Ibrahim och El-

Ashker (2020) använde *coefficient of variation* (CV), vilket är en kvot som uttrycker variabiliteten hos mätningarna (Portney 2020). Inget av dessa mått tar hänsyn till korrelationen eller den absoluta överensstämmelsen mellan mätningar och de är därför inte optimala för att uttrycka tillförlitlighet (Koo & Li 2016; Portney 2020).

Chang *et al*. (2023) genomförde en studie på katter där ICC användes. Vilken modell och form av ICC som användes för att beräkna repeterbarhet är otydligt i artikeln. Författarna har angett både tvåvägs *mixed-effects*-modell och ICC(1,1) (envägs *random-effects*-modell), vilket gör att resultatet bör tolkas med försiktighet (Koo & Li 2016).

I studien på hundar undersöktes variabiliteten snarare än tillförlitligheten hos mätningarna. Författarna drog slutsatsen att variabiliteten var mindre än skillnaden i tarmväggstjocklek mellan friska och sjuka djur, och att mätning med ultraljud därför är en tillräckligt tillförlitlig metod (Günther *et al*. 2014). Detta tar inte heller hänsyn till den absoluta överensstämmelsen eller korrelationen mellan mätningarna. Det är däremot ett relevant perspektiv ur klinisk synpunkt.

5.2.1 Referensvärden

De värden som uppmättes var i samma storleksordning som tidigare rapporterade referensvärden för väggtjockleken i olika tarmsegment hos hästar. På fullblodshästar med jämförbar kroppsvikt har något högre värden uppmätts i grovtarm (Bithell *et al*. 2010). Eftersom referensvärden varierar avsevärt mellan studier rapporterar å andra sidan flera författare lägre värden för väggtjockleken i grovtarm än de som uppmättes i den här studien (Epstein *et al*. 2008; Bevevino *et al*. 2021). Dessa studier inkluderade hästar av andra raser och med betydligt lägre kroppsvikt än hästarna i den här studien, vilket ger stöd åt hypotesen att kroppsvikt och ras skulle kunna påverka tarmväggens tjocklek.

5.3 Faktorer som kan ha påverkat resultaten

5.3.1 Veterinärernas erfarenhet

Veterinären med störst erfarenhet av bukultraljud på häst, veterinär 1, hade det högsta ICC-värdet för repeterbarhet hos mätningar i både tunntarm och grovtarm. Detta skulle kunna indikera att större erfarenhet av ultraljudsundersökningar ökar tillförlitligheten hos mätningarna. Detta stöds av Reef (1998), som skriver att kvaliteten av ultraljudsundersökningar är starkt operatörsberoende. Däremot hade veterinär 1 inte det högsta ICC-värdet för repeterbarhet när alla segment analyserades tillsammans. Reproducerbarheten uppvisade en ökande trend från studiens första till sista dag när alla tarmsegment analyserades tillsammans. Mätningar som genomfördes under studiens andra respektive tredje dag har konfidensintervall som

enligt definitionerna från Koo och Li (2016) sträcker sig upp till god tillförlitlighet. Den ökande reproducerbarheten skulle kunna bero på att veterinärernas färdigheter ökade under studiens gång. En framtida studie som inkluderar fler veterinärer med varierande erfarenhetsnivåer skulle kunna ge en mer detaljerad bild av hur erfarenhet påverkar tillförlitligheten hos mätningarna.

5.3.2 Studiepopulationen

I studien ingick åtta ston av varmblodstyp, vilket innebär en liten och homogen studiepopulation. Detta gör dels att konfidensintervallen på ICC blir breda, dels att den beräknade tillförlitligheten minskar (Taylor 2010; Portney 2020). Detta beror på att ICC anger förhållandet mellan mätfel och sann variation (Koo & Li 2016; Portney 2020). En homogen studiepopulation ger minskad sann variation och effekten av mätfel blir därför större (Portney 2020).

Endast hästar som bedömdes vara friska inkluderades i studien, och ingen häst uppvisade patologiska förändringar i tarmväggstjocklek. Jämfört med en klinisk situation, där hästar med patologiska förändringar ingår, bidrar detta till ytterligare minskad variation mellan hästarna. I en klinisk situation kan den sanna variationen antas vara större och tillförlitligheten hos mätningarna blir därför sannolikt högre.

Enligt Portney (2020) ska negativa värden på ICC inte förekomma. Trots detta gav beräkningarna i denna studie i vissa fall negativa värden på konfidensintervall och punktestimat av ICC. Taylor (2010) menar att beräkning av ICC kan resultera i negativa värden i vissa fall, speciellt vid små provstorlekar där konfidensintervallet blir förhållandevis brett. Detta är en rimlig förklaring till de negativa värden som erhölls i denna studie. Negativa ICC-värden ska enligt Taylor (2010) tolkas som låg tillförlitlighet, i praktiken likställt med ett ICC-värde på 0.

5.3.3 Utfodring

Hästarna fastades inte inför undersökningarna, vilket sannolikt ledde till variationer i mängden foder och gas i tarmen. Detta kan ha bidragit till en naturlig variation hos hästarna, särskilt eftersom undersökningarna inte ägde rum vid exakt samma tidpunkt varje dag. Studiens resultat visade att tillförlitligheten generellt var högre för mätningar utförda i grovtarm än i tunntarm. Detta kan även ses på den större spridningen i Bland-Altman-diagrammen för tunntarm.

Enligt Sjaastad *et al*. (2016) har peristaltik en större påverkan på väggtjockleken i tunntarm jämfört med grovtarm. Detta skulle kunna vara en förklaring till den större variationen som sågs i studien. Kirberger *et al*. (1995) har visat att väggtjockleken i duodenum kan minska med upp till 1 mm när tarmen är kraftigt utspänd. Samma författare noterade också en minskad peristaltik hos hästar som fastat i 36 timmar.

Fasta skulle alltså potentiellt kunna minska påverkan från tarmens rörelser och öka tillförlitligheten i mätningarna.

I vissa fall var det tidskrävande att få tillräckligt god bildkvalitet vid mätningar av tunntarm i studien, och variation i bildkvalitet kan ha påverkat tillförlitligheten i mätningarna. Fasta i minst 8 timmar kan förbättra bildkvaliteten och öka åtkomligheten till tunntarmen vid ultraljudsundersökning (Norman *et al*. 2010).

Eftersom avsikten med den aktuella studien var att efterlikna en klinisk situation var normal utfodring önskvärd trots de potentiella fördelarna med fasta, då det sällan är praktiskt genomförbart att fasta hästar inför undersökningen.

5.4 Studiens styrkor och begränsningar

Då studiepopulationen bestod av ett fåtal hästar, samtliga friska ston av varmblodstyp, är möjligheten att utifrån studiens resultat dra slutsatser kring andra populationer av hästar begränsad.

Studien genomfördes med samma typ av ultraljudsmaskin och prob (5 MHz) vid samtliga mättillfällen. Detta minskar risken att själva mätutrustningen ger systematiska fel, men det begränsar också möjligheten att överföra resultaten till andra system.

Inför undersökningarna förbereddes hästarna genom klippning och tvätt av de undersökningsområden som ingick i protokollet. Detta möjliggjorde användning av en högre ultraljudsfrekvens än i flera andra studier (Epstein *et al*. 2008; Bithell *et al*. 2010). En högre ultraljudsfrekvens ger bättre bildupplösning och därmed ökad precision i mätningarna. Förberedelserna är dock tidskrävande, vilket gör att det är rimligt att anta att de i praktiken mestadels genomförs vid planerade undersökningar. Undersökningar av hästar med akut kolik genomförs förmodligen ofta utan klippning och med lägre ultraljudsfrekvens.

En styrka i studien är att mätningarna genomfördes i realtid och på levande djur, vilket gör resultaten direkt tillämpbara i klinisk praxis. Det bör dock beaktas att studiens beräkningar baserades på medelvärden av tre realtidsmätningar. För att uppnå motsvarande tillförlitlighet och minska effekten av slumpmässiga fel bör därför flera mätningar göras även i klinisk praktik.

5.5 Slutsats

Både repeterbarheten och reproducerbarheten vid realtidsmätning av tarmväggens tjocklek med ultraljud hos den studerade gruppen av friska hästar var låg till måttlig. De observerade skillnaderna mellan mätningar var generellt små i absoluta tal,

vilket innebär att metoden ändå kan vara användbar för att följa förändringar över tid hos enskilda individer. Skillnaderna mellan mätningar var även mindre än de skillnader som ofta ses vid olika patologiska förändringar, vilket innebär att metoden är användbar för att diagnosticera dessa tillstånd. Studien indikerar att skillnader på mindre än 1 mm ligger inom förväntad variation för mätmetoden.

Referenser

Bartlett, J.W. & Frost, C. (2008). Reliability, repeatability and reproducibility: analysis of measurement errors in continuous variables. *Ultrasound in Obstetrics & Gynecology*. 31 (4), 466–475. https://doi.org/10.1002/uog.5256

Bevevino, K.E., Edwards, J.F., Cohen, N.D. & de Solis, C.N. (2021). Ex vivo comparison of ultrasonographic intestinal wall layering with histology in horses: a feasibilty study. *Veterinary Radiology & Ultrasound*. 62 (3), 316–330. https://doi.org/10.1111/vru.12946

Bithell, S., Habershon-Butcher, J.L., Bowen, I.M. & Hallowell, G.D. (2010). Repeatability and reproducibility of transabdominal ultrasonographic intestinal wall thickness measurements in Thoroughbred horses. *Veterinary Radiology & Ultrasound*. 51 (6), 647–651. https://doi.org/10.1111/j.1740-8261.2010.01715.x

Busoni, V., Busscher, V.D., Lopez, D., Verwilghen, D. & Cassart, D. (2011). Evaluation of a protocol for fast localised abdominal sonography of horses (FLASH) admitted for colic. *The Veterinary Journal*. 188 (1), 77–82. https://doi.org/10.1016/j.tvjl.2010.02.017

Ceriotti, S., Zucca, E., Stancari, G., Conturba, B., Stucchi, L., Ferro, E., Hilal Arslan, H. & Ferrucci, F. (2016). Sensitivity and specificity of ultrasonographic evaluation of small intestine wall thickness in the diagnosis of inflammatory bowel disease in horses: a retrospective study. *Journal of Equine Veterinary Science*. 37, 6–10. https://doi.org/10.1016/j.jevs.2015.11.003

Chang, J., Porter, I.R., Forman, M.A., Shcherban, N. & Basran, P.S. (2023). Intra- and interobserver assessments of intestinal wall thickness and segmentations from transverse sections of feline abdominal ultrasound images. *Veterinary Radiology & Ultrasound*. 64 (1), 131–139. https://doi.org/10.1111/vru.13148

Corrie, S., Chapman, K., Schofield, I. & Mair, T.S. (2024). Preliminary study to evaluate the use of fast abdominal ultrasonography of horses with colic in first opinion ambulatory practice. *Equine Veterinary Education*. 36 (11), 571–578. https://doi.org/10.1111/eve.13940

Delaney, F., O'Brien, R.T. & Waller, K. (2003). Ultrasound evaluation of small bowel thickness compared to weight in normal dogs. *Veterinary Radiology & Ultrasound*. 44 (5), 577–580. https://doi.org/10.1111/j.1740-8261.2003.tb00510.x

Diana, A., Freccero, F., Giancola, F., Linta, N., Pietra, M., Luca, V., Salamanca, G., Cipone, M. & Chiocchetti, R. (2022). Ex vivo ultrasonographic and histological morphometry of small intestinal wall layers in horses. *Veterinary Radiology & Ultrasound*. 63 (3), 353–363. https://doi.org/10.1111/vru.13059

Epstein, K., Short, D., Parente, E., Reef, V. & Southwood, L. (2008). Gastrointestinal ultrasonography in normal adult ponies. *Veterinary Radiology & Ultrasound*. 49 (3), 282–286. https://doi.org/10.1111/j.1740-8261.2008.00367.x

Fleischer, A.C., Muhletaler, C.A. & James, A.E. (1981). Sonographic assessment of the bowel wall. *AJR. American Journal of Roentgenology*. 136 (5), 887–891. https://doi.org/10.2214/ajr.136.5.887

Freeman, D.E., Schaeffer, D.J. & Cleary, O.B. (2014). Long-term survival in horses with strangulating obstruction of the small intestine managed without resection. *Equine Veterinary Journal*. 46 (6), 711–717. https://doi.org/10.1111/evj.12216

Freeman, S. (2002). Ultrasonography of the equine abdomen: techniques and normal findings. *In Practice*. 24 (4), 204–211. https://doi.org/10.1136/inpract.24.4.204

Günther, C.S., Lautenschläger, I.E., Scholz, V.B., Amort, K., Kramer, M. & Hartmann, A. (2014). Inter- und Intraobserver-Variabilität bei der sonographischen Bestimmung der Darmwanddicke von Hunden ohne gastrointestinale Erkrankungen. *Tierärztliche Praxis Ausgabe K: Kleintiere/Heimtiere*. 42, 71–78. https://doi.org/10.1055/s-0038-1623750

Hendrickson, E.H.S., Malone, E.D. & Sage, A.M. (2007). Identification of normal parameters for ultrasonographic examination of the equine large colon and cecum. *The Canadian Veterinary Journal*. 48 (3), 289–291. https://pmc.ncbi.nlm.nih.gov/articles/PMC1800949/

Henneke, D.R., Potter, G.D., Kreider, J.L. & Yeates, B.F. (1983). Relationship between condition score, physical measurements and body fat percentage in mares. *Equine Veterinary Journal*. 15 (4), 371–372. https://doi.org/10.1111/j.2042-3306.1983.tb01826.x

Ibrahim, H.M.M. & El-Ashker, M.R. (2020). Reference values and repeatability of transabdominal ultrasonographic gastrointestinal tract thickness and motility in healthy donkeys (Equus asinus). *Journal of Equine Veterinary Science*. 92, 103153. https://doi.org/10.1016/j.jevs.2020.103153

le Jeune, S. & Whitcomb, M.B. (2014). Ultrasound of the equine acute abdomen. *The Veterinary Clinics of North America: Equine Practice*. 30 (2), 353–381. https://doi.org/10.1016/j.cveq.2014.04.011

Jones, S.L., Davis, J. & Rowlingson, K. (2003). Ultrasonographic findings in horses with right dorsal colitis: five cases (2000-2001). *Journal of the American Veterinary Medical Association*. 222 (9), 1248–1251. https://doi.org/10.2460/javma.2003.222.1248

King, A.M. (2006). Development, advances and applications of diagnostic ultrasound in animals. *The Veterinary Journal*. 171 (3), 408–420. https://doi.org/10.1016/j.tvjl.2004.10.014

Kirberger, R.M., van den Berg, J.S., Gottschalk, R.D. & Guthrie, A.J. (1995). Duodenal ultrasonography in the normal adult horse. *Veterinary Radiology & Ultrasound*. 36 (1), 50–56. https://doi.org/10.1111/j.1740-8261.1995.tb00212.x

Klohnen, A., Vachon, A.M. & Fischer, A.T. (1996). Use of diagnostic ultrasonography in horses with signs of acute abdominal pain. *Journal of the American Veterinary Medical Association*. 209 (9), 1597–1601

Koo, T.K. & Li, M.Y. (2016). A guideline of selecting and reporting intraclass correlation coefficients for reliability research. *Journal of Chiropractic Medicine*. 15 (2), 155–163. https://doi.org/10.1016/j.jcm.2016.02.012

van der Linden, M.A., Laffont, C.M. & Sloet van Oldruitenborgh-Oosterbaan, M.M. (2003). Prognosis in equine medical and surgical colic. *Journal of Veterinary Internal Medicine*. 17 (3), 343–348. https://doi.org/10.1111/j.1939-1676.2003.tb02459.x

Mitchell, C.F., Malone, E.D., Sage, A.M. & Niksich, K. (2005). Evaluation of gastrointestinal activity patterns in healthy horses using B mode and Doppler ultrasonography. *The Canadian Veterinary Journal*. 46 (2), 134–140. https://pubmed.ncbi.nlm.nih.gov/15825515/

Newman, T. & Kohn, M. (2009). *Evidence-Based Diagnosis*. 1. uppl., Cambridge University Press.

Norman, T., Chaffin, K. & Schmitz, D. (2010). Effects of fasting and intraluminal contrast enhancement on ultrasonographic appearance of the equine small intestine. *Veterinary Radiology & Ultrasound*. 51 (6), 642–646. https://doi.org/10.1111/j.1740-8261.2010.01719.x

Nylund, K., Ødegaard, S., Hausken, T., Folvik, G., Lied, G.A., Viola, I., Hauser, H. & Gilja, O.H. (2009). Sonography of the small intestine. *World Journal of Gastroenterology*. 15 (11), 1319–1330. https://doi.org/10.3748/wjg.15.1319

Portney, L.G. (2020). *Foundations of Clinical Research: Applications to Evidence-Based Medicine*. 4. uppl., F.A. Davis.

Reef, V.B. (1998). *Equine Diagnostic Ultrasound*. W. B. Saunders Company.

Rudnick, M.J., Denagamage, T.N. & Freeman, D.E. (2022). Effects of age, disease and anastomosis on short- and long-term survival after surgical correction of small intestinal strangulating diseases in 89 horses. *Equine Veterinary Journal*. 54 (6), 1031–1038. https://doi.org/10.1111/evj.13558

Sanderson, J.J., Boysen, S.R., McMurray, J.M., Lee, A. & Stillion, J.R. (2017). The effect of fasting on gastrointestinal motility in healthy dogs as assessed by sonography. *Journal of Veterinary Emergency and Critical Care*. 27 (6), 645-650. https://doi.org/10.1111/vec.12673

Scharner, D., Rötting, A., Gerlach, K., Rasch, K. & Freeman, D.E. (2002). Ultrasonography of the abdomen in the horse with colic. *Clinical Techniques in Equine Practice*. 1 (3), 118–124. https://doi.org/10.1053/ctep.2002.35579

Scharner, D., Bankert, J. & Brehm, W. (2015). Vergleich rektaler und sonographischer Untersuchungsbefunde bei der Kolik des Pferdes. *Tierärztliche Praxis Ausgabe G: Großtiere/Nutztiere*. 43, 278–286. https://doi.org/10.15653/TPG-150234

Sjaastad, Ø.V., Sand, O. & Hove, K. (2016). *Physiology of Domestic Animals*. 3. uppl., Scandinavian Veterinary Press.

de Solis, C.N. & Coleman, M. (2023). Abdominal sonographic evaluation: In the field, at the hospital, and after surgery. *Veterinary Clinics of North America: Equine Practice*. 39 (2), 197–210. https://doi.org/10.1016/j.cveq.2023.03.006

Taylor, P.J. (2010). An introduction to intraclass correlation that resolves some common confusions. [Opublicerat manuskript]. University of Massachusetts.

Taylor, S. D., Pusterla, N., Vaughan, B., Whitcomb, M. B. & Wilson, W.D. (2006). Intestinal neoplasia in horses. *Journal of Veterinary Internal Medicine*. 20 (6), 1429–1436. https://doi.org/10.1111/j.1939-1676.2006.tb00762.x

Populärvetenskaplig sammanfattning

Ultraljudsundersökning av hästens bukorgan är en etablerad diagnostisk metod som bland annat används vid kolikutredningar. Undersökningen anses vara ofarlig och är i vissa fall mer lämplig än exempelvis rektalundersökning ur säkerhetssynpunkt. Genom att lägga en ultraljudsprob mot hästens buk kan veterinären bland annat bedöma utseendet och tjockleken på tarmarnas väggar, vilket tillsammans med andra fynd kan bidra med information kring hästens tillstånd och hjälpa till att ställa en korrekt diagnos. Detta kräver dock att veterinären har kännedom om normal variation och tillförlitligheten hos metoden. De studier som hittills har försökt kartlägga tillförlitligheten vid mätning av tarmväggarnas tjocklek med ultraljud hos djur har gjorts på bilder som sparats i förhand, och inte i realtid när veterinären står bredvid hästen. Syftet med denna studie var därför att undersöka tillförlitligheten vid realtidsmätning av tarmväggens tjocklek hos en grupp friska hästar.

Studien genomfördes på åtta vuxna ston av varmblodstyp, som undersöktes av tre veterinärer under tre på varandra följande dagar. Mätningar av tarmväggens tjocklek gjordes i realtid på sex olika delar av tarmen enligt ett förutbestämt protokoll. Utifrån dessa mätningar beräknades sedan tillförlitligheten hos mätningar utförda av samma veterinär på olika dagar, och hos mätningar som utförts av olika veterinärer. Skillnaderna mellan mätningar undersöktes också med hjälp av diagram.

Resultatet av studien visade generellt låg till måttlig tillförlitlighet för mätningar av väggtjockleken i samtliga undersökta tarmsegment. Samtidigt var de faktiska skillnaderna mellan olika mätvärden små om man jämför med de skillnader som kan ses mellan friska hästar och hästar med olika sjukdomar som påverkar tarmväggarnas tjocklek. Skillnaderna var också jämnt fördelade och ansågs därför till största del bero på slumpmässig variation. Därför spelar variationen mellan veterinärernas mätningar sannolikt ingen roll vid bedömningar i praktiken. Utifrån resultaten verkar det som att ökad erfarenhet hos veterinären som utför mätningarna skulle kunna ge förbättrad tillförlitlighet.

Slutsatsen är att mätning med ultraljud är en användbar metod för att bedöma tarmväggens tjocklek. Metoden kan användas för att följa patienter över tid och tillförlitligheten är tillräcklig för att sjukliga förändringar ska upptäckas.

Tack

Tack till Anna Kendall, Rebecca Finne och Tina Hansen på Mälaren Hästklinik för gott samarbete vid insamlingen av data. Varmt tack även till Katrina Ask för ovärderlig hjälp med statistiken.

Bilaga 1

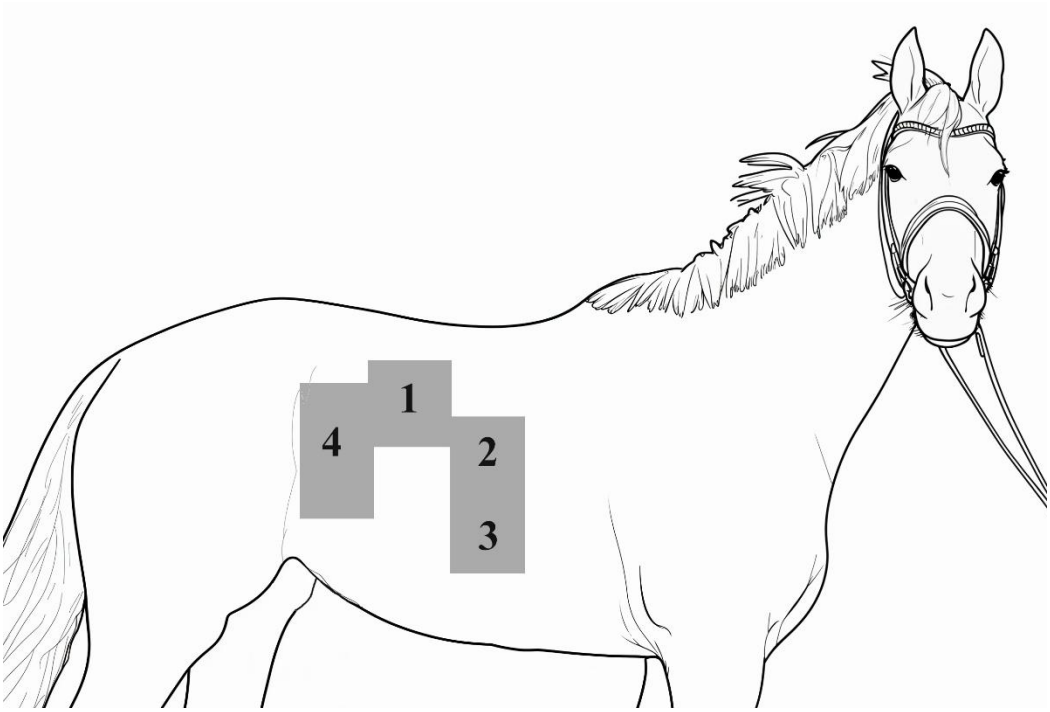

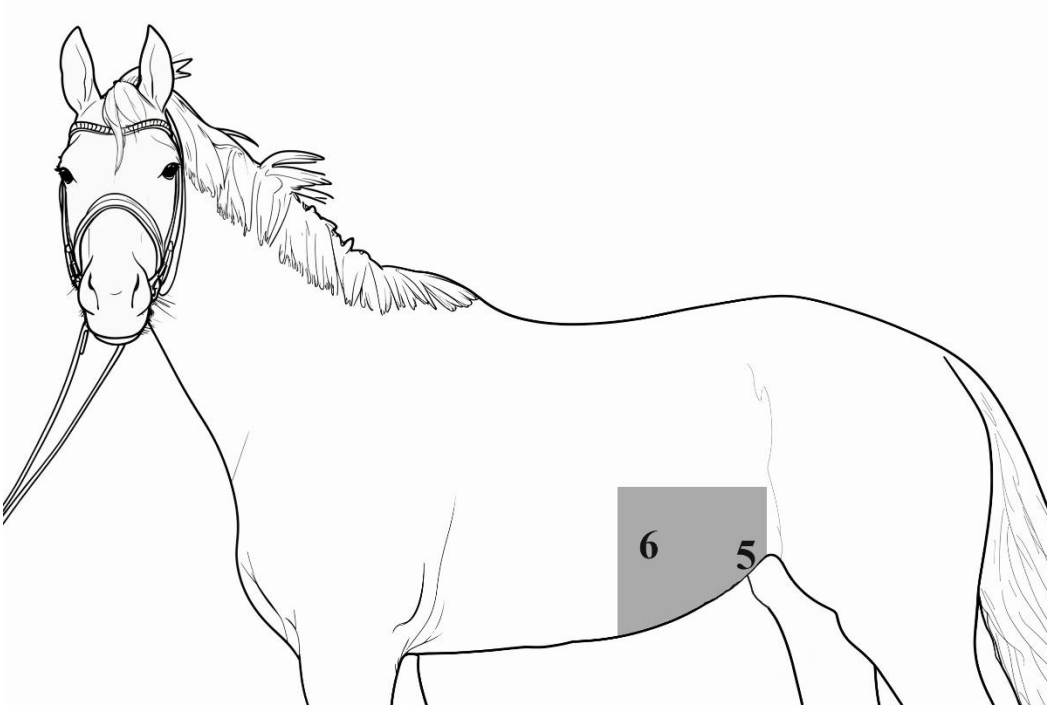

1: Duodenum 2: RDC 3: RVC 4: Cecum 5: Jejunum 6: LVC

Bilaga 2

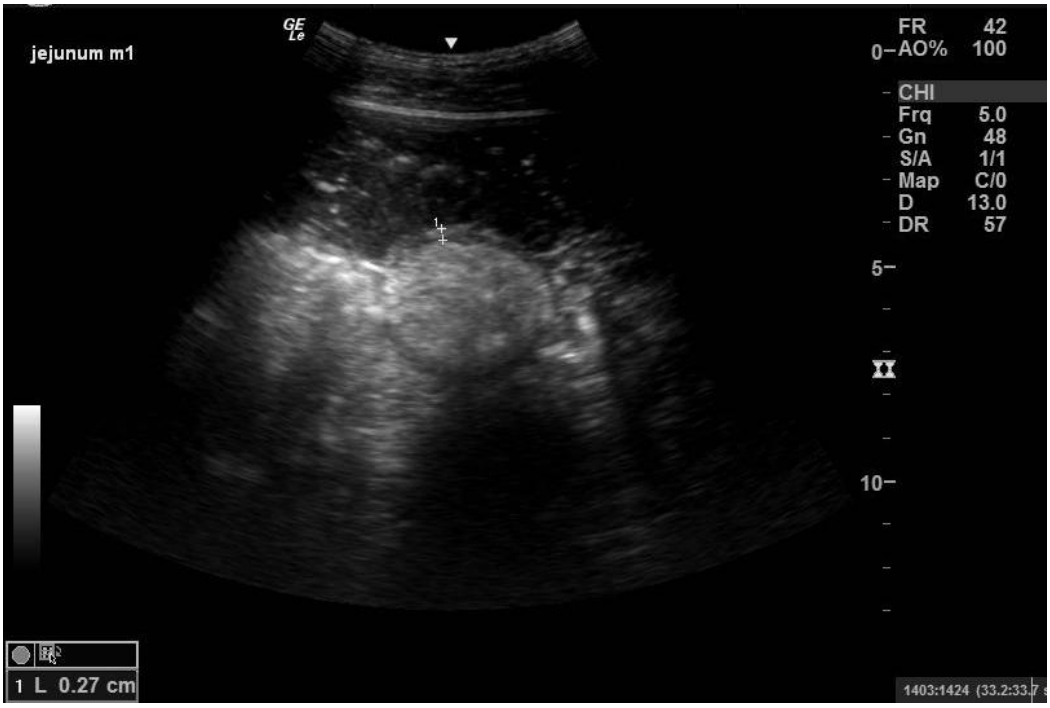

Ultraljudsbild av jejunum med mätning.

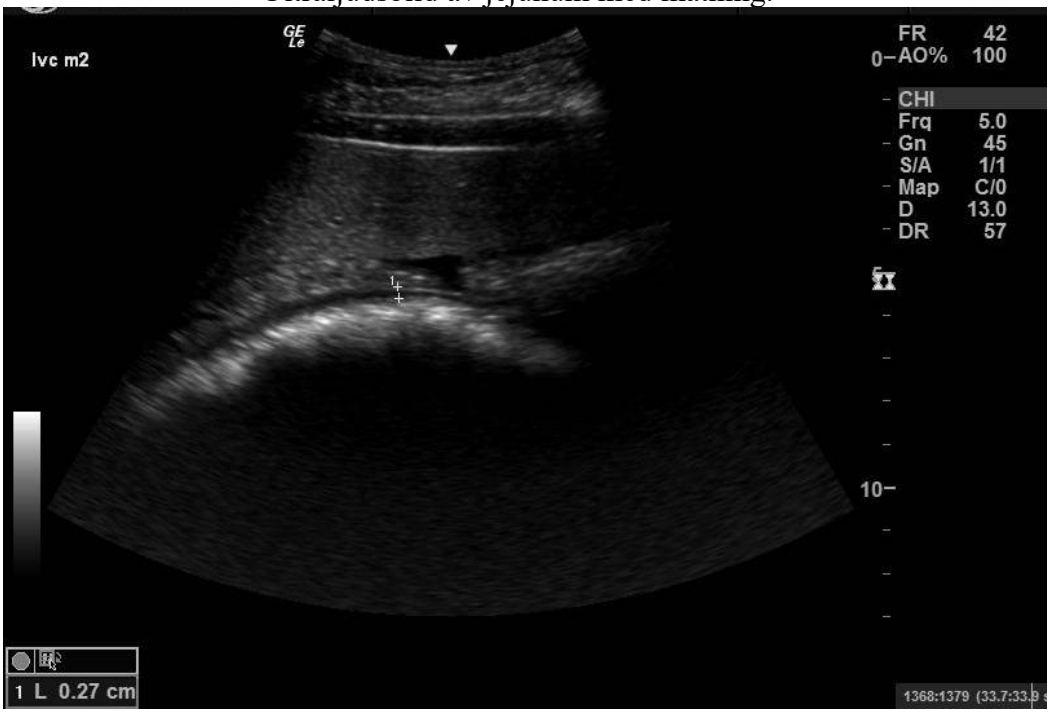

Ultraljudsbild av LVC med mätning.

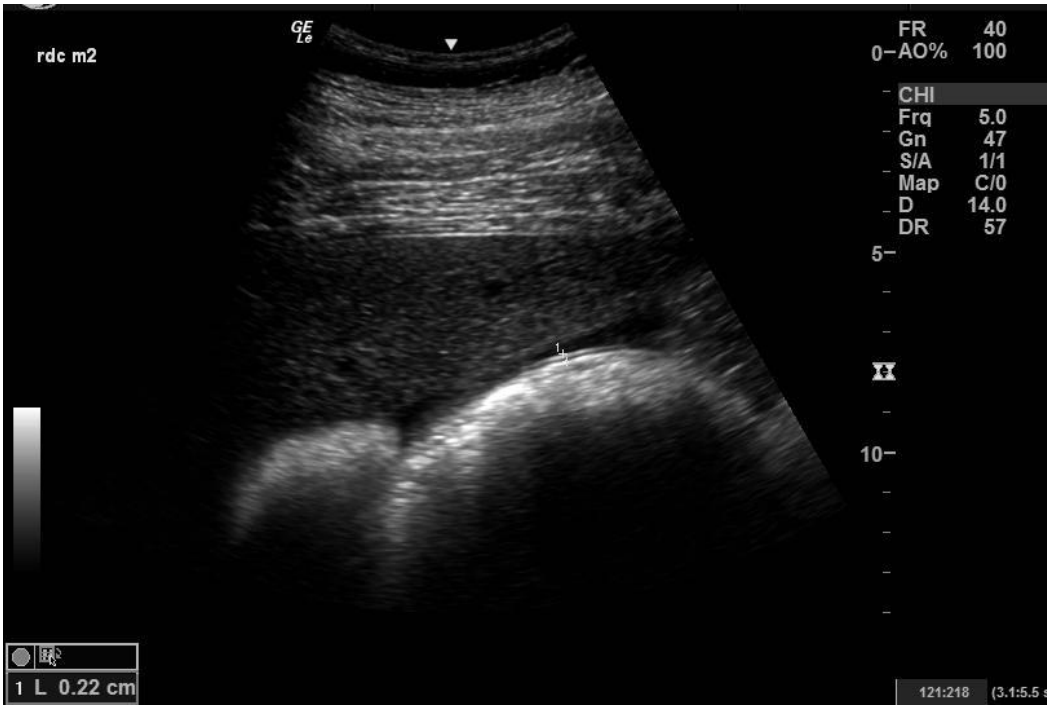

Ultraljudsbild av RDC med mätning.

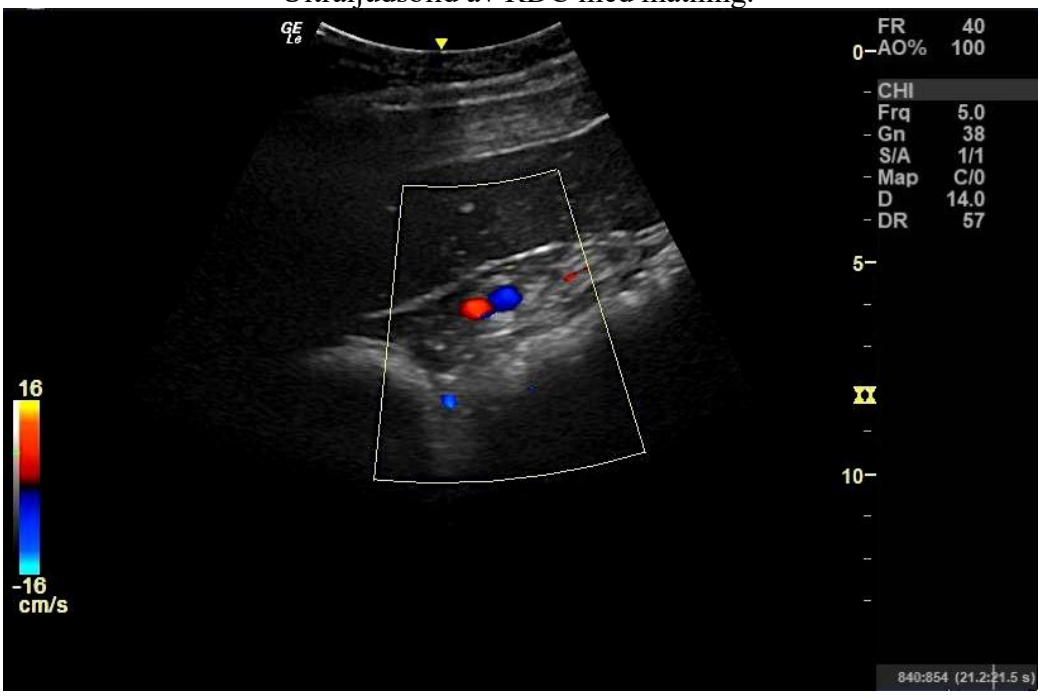

Identifiering av cecums blodkärl med färgdoppler.

Publicering och arkivering

Godkända självständiga arbeten (examensarbeten) vid SLU kan publiceras elektroniskt. Som student äger du upphovsrätten till ditt arbete och behöver i sådana fall godkänna publiceringen. I samband med att du godkänner publicering kommer SLU även att behandla dina personuppgifter (namn) för att göra arbetet sökbart på internet. Du kan närsomhelst återkalla ditt godkännande genom att kontakta biblioteket.

Även om du väljer att inte publicera arbetet eller återkallar ditt godkännande så kommer det arkiveras digitalt enligt arkivlagstiftningen.

Du hittar länkar till SLU:s publiceringsavtal och SLU:s behandling av personuppgifter och dina rättigheter på den här sidan:

- https://libanswers.slu.se/sv/faq/228316

☒ JA, jag har läst och godkänner avtalet för publicering samt den personuppgiftsbehandling som sker i samband med detta

☐ NEJ, jag ger inte min tillåtelse till att publicera fulltexten av föreliggande arbete. Arbetet laddas dock upp för arkivering och metadata och sammanfattning blir synliga och sökbara.