



Sveriges lantbruksuniversitet
Swedish University of Agricultural Sciences

**Fakulteten för veterinärmedicin och
husdjursvetenskap**

Institutionen för anatomi, fysiologi och
biokemi

Artificiell insemination och embryotransfer hos hund

Sofie Kieri

*Uppsala
2018*

Artificiell insemination och embryotransfer hos hund

Artificial insemination and embryo transfer in dogs

Sofie Kieri

Handledare: *Elisabeth Persson, SLU, Institutionen för anatomi, fysiologi och biokemi*

Examinator: *Maria Löfgren, SLU, Institutionen för biomedicin och veterinär folkhälsovetenskap*

Omfattning: 15 hp

Nivå och fördjupning: Grundnivå, G2E

Kurstitel: *Självständigt arbete i veterinärmedicin*

Kurskod: EX0700

Program/utbildning: Veterinärprogrammet

Utgivningsort: Uppsala

Utgivningsår: 2018

Serienamn: Veterinärprogrammet, examensarbete för kandidatexamen

Delnummer i serien: 2018:49

Elektronisk publicering: <http://stud.epsilon.slu.se>

Nyckelord: *Assisterad reproduktionsteknologi, artificiell insemination, embryotransfer, hund*

Key words: *Assisted reproductive technologies, artificial insemination, embryo transfer, dog, canine*

Sveriges lantbruksuniversitet
Swedish University of Agricultural Sciences

Fakulteten för veterinärmedicin och husdjursvetenskap
Institutionen för anatomi, fysiologi och biomedicin

INNEHÅLLSFÖRTECKNING

Sammanfattning	1
Summary	2
Inledning	3
Material och metoder	3
Litteraturoversikt.....	4
Tikens reproduktionsorgan.....	4
<i>Ovarium</i>	4
<i>Tuba uterina</i>	4
<i>Uterus och cervix</i>	4
<i>Vagina och vestibulum</i>	4
<i>Vulva</i>	5
Brunstcykeln	5
Den tidiga embryonala utvecklingen	5
Artificiell insemination	6
<i>Färsk, kyld och fryst sperma</i>	6
<i>Tidpunkt för insemination</i>	6
<i>Vaginal artificiell insemination</i>	7
<i>Intrauterin artificiell insemination</i>	7
<i>Transcervikal artificiell insemination</i>	7
<i>Kirurgisk artificiell insemination</i>	8
<i>Spermakvalitet och andra faktorer</i>	9
Embryotransfer.....	9
<i>Brunstsynkronisering och superovulation</i>	9
<i>Insamling av embryon</i>	10
<i>Insättning av embryon</i>	10
<i>Kryopreservation av embryon</i>	11
Diskussion	11
Artificiell insemination	11
Embryotransfer.....	12
Slutsats	13
Litteraturförteckning	14

SAMMANFATTNING

Denna litteraturstudie syftar till att beskriva artificiell insemination (AI) och embryotransfer (ET) för hund. Den tar upp vad det finns för olika alternativ vid AI och jämför dessa med varandra. För ET är syftet att titta närmare på hur långt forskningen har kommit inom området och ta upp möjligheter och svårigheter med ET hos hund.

AI gör det möjligt att lagra genetiskt material och transportera sperma över hela världen. AI kan utföras med färsk, kyld eller fryst sperma och tiken kan insemineras antingen vaginalt eller intrauterint. För intrauterin AI finns det både kirurgiska och icke-kirurgiska alternativ, där transcervikal insemination (TCI) är det icke-kirurgiska alternativet. I Sverige är enbart TCI tillåtet enligt djurskyddslagen. För import och export av sperma använder man sig vanligen av kyld eller fryst sperma. Fryst sperma har en sämre livslängd och motilitet än färsk sperma, men gör det möjligt att lagra genetiskt material. Vaginal AI har visats ge lägre dräktighetsprocent och kullstorlek än intrauterin AI. Resultaten från de olika studierna varierar och det finns flera faktorer förutom inseminationsmetod och typ av sperma som påverkar dräktighetsresultatet. Det är viktigt att inseminationen sker på rätt dag i östrus och mer än en insemination har visats ge bättre dräktighetsprocent och kullstorlek. Även kvaliteten på sperman och mängden sperma som insemineras samt tikens storlek och ålder har visats sig påverka dräktighetsresultatet.

Även ET skulle kunna göra det möjligt att lagra genetiskt material och transportera embryon över hela världen. Hos hund har dock ET enbart utförts på forskningsnivå. ET skulle kunna vara användbart för tjänstehundar eller assistanshundar som kastreras innan de tas i tjänst eller inte har möjlighet att användas till avel på grund av sitt arbete. Aveln för att ta fram dessa hundar sker därför inte på de funktionellt främsta individerna. Många faktorer hos tiken försvårar dock ET. Att kemiskt inducera superovulation och brunst hos tiken har visats sig vara svårt. Under östrus sker en hyperplasi av endometriet vilket försvårar insamlingen av embryon och hittills har detta endast gått att göra via kirurgi, där ovariohysterektomi har gett högst insamlingsgrad. Insättning av embryon har visats gå att göra via en helt icke-kirurgisk metod. Kryopreservation av hundens embryon är svårt och enbart två studier har lyckats med ET med frysta och upptinade embryon, dock med dåliga resultat.

Det finns flera användningsområden för AI och ET hos hund. För AI är TCI det bästa alternativet att använda sig av med tanke på dräktighetsresultat och etiska perspektiv. Även vaginal AI kan vara ett alternativ vid användning av färsk sperma. För ET finns det många möjligheter där framförallt aveln på tjänstehundar och assistanshundar skulle kunna gynnas av detta. Även import och export av nytt genetiskt material skulle gynnas ur ett smittskyddsperspektiv. Det finns dock många svårigheter med ET hos hund som måste överkommas innan det kan bli aktuellt för att användas kommersiellt, så mer forskning behöver göras.

SUMMARY

The aim of this literature study is to describe artificial insemination (AI) and embryo transfer (ET) in dogs. The study will present the different options of artificial insemination and compare them to each other. The aim for ET is to see how far the research have come in the area and look at possibilities and difficulties with ET in dogs.

AI makes it possible to store genetic material and transport semen all over the world. It is possible to use fresh, chilled or frozen semen for AI. The bitch can be inseminated by vaginal or intrauterine deposition of semen. For intrauterine AI there are both nonsurgical and surgical options, where transcervical insemination (TCI) is the nonsurgical option. In Sweden, only TCI is allowed due to the animal protection legislation. Chilled or frozen semen are usually used for import or export of semen. Frozen semen has shorter lifespan and motility than fresh semen, but it allows storage of genetic material. Vaginal AI has been shown to result in lower pregnancy rate and litter size than intrauterine AI. The results differ between the studies and many factors besides insemination method and type of semen affect the pregnancy rate. It is important to inseminate on the optimal day of estrus and more than one insemination has been shown to give a higher pregnancy rate and litter size. The pregnancy rate has also been shown to be affected by the quality of the semen and the amount of semen inseminated as well as the size and age of the bitch.

ET would make it possible to store genetic material and transport embryos all over the world. In the dog ET has only been done experimentally. ET could be useful for working dogs and guide dogs which are spayed before training starts or does not have the possibility to be used for breeding due to their work. For these types of dogs, the most successful individuals are not used for breeding. Many factors of the bitch make ET difficult. It is difficult to chemically induce superovulation and estrus in the bitch. During estrus there is a hyperplasia of the endometrium which makes it difficult to collect embryos and it has only been done by surgical methods. Ovariohysterectomy has been shown to result in the highest collection rate. The transfer of embryos has been shown to be possible to do with a nonsurgical method. Cryopreservation of canine embryos are difficult. Only two studies have succeeded in ET with frozen and thawed embryos, however the success rate is poor.

There are many useful areas for AI and ET in dogs. For AI the best option is TCI due to pregnancy rate and ethical perspectives. Vaginal AI can be an option with use of fresh semen. For ET there are many possibilities, for example to improve breeding of working dogs and guide dogs. For disease control, import and export of new genetic material could be beneficial. There are however many difficulties to overcome before ET for dogs can be a commercial option, more research is therefore needed.

INLEDNING

Assisterad reproduktionsteknologi ökar valmöjligheterna inom aveln då genetiskt material går att lagra inför framtiden och lättare transporteras mellan olika länder. För handjurens bidrag har det länge funnits artificiell insemination (AI). En tik insemineras vaginalt eller intrauterint med färsk, kyld eller fryst sperma (England *et al.*, 2010). Det sker med varierande resultat beroende på inseminationsmetod och typ av sperma. AI gör det möjligt att både lagra genetiskt material och transportera sperma över hela världen. AI öppnar upp för användning av hanhundar i andra länder utan behov av import vilket kan leda till nytt genetiskt material då det är lättare att importera sperma än djur och det är även fördelaktigt ur ett smittskyddsperspektiv.

Embryotransfer (ET) är en assisterad reproduktionsteknik utvecklad för hondjur. Embryon samlas in i ett tidigt utvecklingsstadium från en donator och överförs till en mottagare som fullföljer dräktigheten. Denna teknik är välutvecklad för flera större djurslag som häst och boskapsdjur (Fayrer-Hosken, 2007). Hos hund har utvecklingen inte kommit lika långt och är fortfarande på forskningsnivå. ET skulle kunna användas för tikar som inte kan bli mödrar men har värdefulla gener att föra vidare och ger även möjlighet för lagring av honligt genetiskt material (Abe *et al.*, 2011). Tikar med värdefulla gener skulle till exempel kunna vara tjänstehundar och assistanshundar som antingen kastreras innan de tas i tjänst eller inte har möjlighet att ta ledigt från sitt arbete för att gå i avel. Det finns dock mycket som försvårar ET hos hund så som storleken på tikens reproduktionsorgan, svårigheter med brunstsynchronisering, superovulation, kryopreservation av embryon och hundens långa anöstrusperiod (Tsutsui *et al.*, 2001b).

Syftet med denna litteraturstudie är att titta närmare på AI och ET för hund. Den kommer att beskriva vad det finns för olika alternativ vid AI och jämföra dessa med varandra. För ET är syftet att undersöka hur långt forskningen har kommit inom området och ta upp möjligheter och svårigheter med ET hos hund.

MATERIAL OCH METODER

Litteraturen till denna studie togs fram genom sökning i databaserna Web of Science, PubMed och Google scholar. Även referenser från artiklarna som hittades vid sökning har använts. En del reviewartiklar har använts för att få en översikt av olika metoder. Sökorden var:

- “Assisted reproductive technologies” AND canine OR dog OR bitch
- “Artificial insemination” AND canine OR dog OR bitch
- “Embryo transfer” AND canine OR dog OR bitch

Lagtexten är hämtad från Jordbruksverkets hemsida. Texten om tikens reproduktionsorgan är huvudsakligen tagen från König *et al.* (2007) och Sjaastad *et al.* (2016). Svenska kennelklubbens (SKK, 2018) hemsida har använts för att söka fram information om hur Sveriges hundägares riksorganisation ställer sig till artificiell insemination på hund.

LITTERATURÖVERSIKT

Tikens reproduktionsorgan

Ovarium

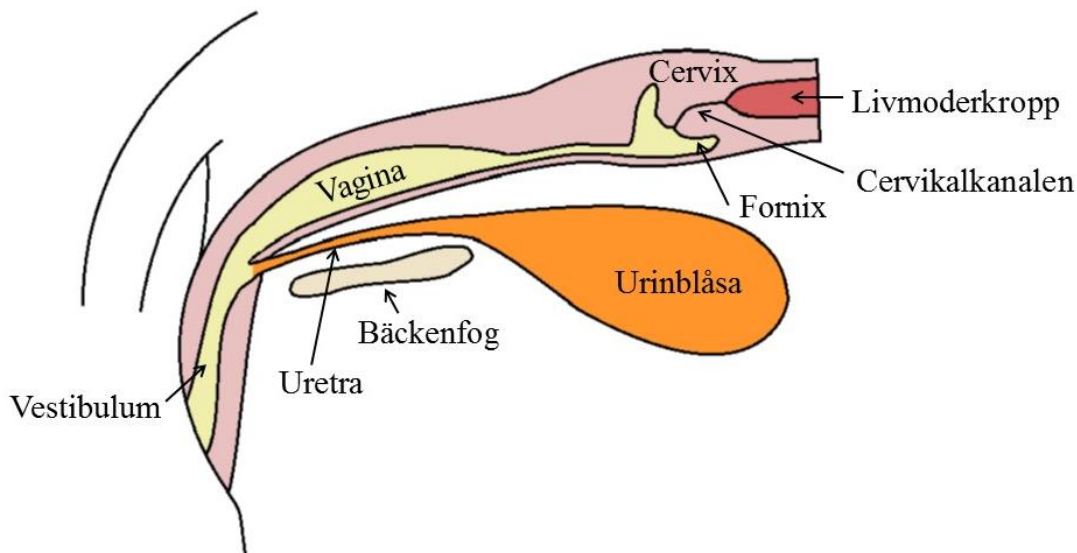
Tiken har två äggstockar som är belägna kaudalt om respektive njure i bukhålan. Äggstocksfläckan hos tik täcker äggstockarna helt. Äggstockarna består till mesta del av rikligt vaskulariserad bindväv. Inbäddad i bindväven finns flera vilande könsceller omgivna av stödjeceller som så småningom utvecklas till folliklar där varje follikel innehåller en oocyt. Äggstockarnas funktion förutom att producera oocyter är att producera könshormoner så som progesteron och östrogen.

Tuba uterina

Äggledaren består av tre delar: infundibulum, ampulla och isthmus. Dess funktion är att fånga upp oocyterna vid ovulationen och leda dem vidare mot uterus. Infundibulum har små fingerlika utskott, fimbriae, vilka hjälper till att fånga upp oocyterna och leda dem vidare in i äggledaren. Ampulla är den del av äggledaren där befruktningen vanligtvis sker. Den sista delen, isthmus, förbinder äggledaren med livmoderhornet.

Uterus och cervix

Hundens livmoder är designad för att bära många foster under en dräktighet. Den består av två långa horn och en liten kropp. Cervix binder samman livmoderkroppen med vaginan, se figur 1. Det är en tjockväggig sfinktermuskel som den snedställda cervikalkanalen löper genom. Kanalen är vanligtvis stängd, men den slappnar av och öppnas vid parning och förlossning för att tillåta spermier eller foster att passera.



Figur 1. Schematisk bild över tikens reproduktionsorgan från vulvan till livmoderkroppen. Modifierad bild från Dyce et al. (2010).

Vagina och vestibulum

Vaginan är en elastisk tub som går från cervix till uretras mynning. Den mest kraniala delen av vaginan kallas fornix och är en blindficka som delvis omringar livmodertappen. Hos hund är

vaginan lång, den kan vara 10-30 cm lång beroende på hundens ras och storlek (Romagnoli & Lopate, 2014). Vestibulum är övergången mellan vaginan och vulvan, den är 2-6 cm lång.

Vulva

Vulva är den externa öppningen av könsorganen och den är belägen ventralt om anus. Den består av två vertikala blygdläppar, ventralt mellan läpparna finns klitoris. Normalt sett är blygdläpparna tätt slutna. Under proöstrus och östrus svullnar vulvan upp och är något relaxerad.

Brunstcykeln

Tikar löper vanligtvis en till två gånger per år (England *et al.*, 2010). Brunstcykeln följer ett mönster av en i genomsnitt 4,5 månader lång anöstrusperiod innan tiken går in i proöstrus. De olika periodernas längd kan variera mycket mellan olika individer (Linde-Forsberg, 1991). Proöstrus karakteriseras av en hög nivå av östrogen, tillväxt av folliklar, svullnad av vulva, flytningar och blödningar från vagina (England *et al.*, 2010). Denna period är i genomsnitt nio dagar lång, men längden kan variera mellan tre och 27 dagar (Linde-Forsberg, 1991). Efter proöstrus börjar östrus som i genomsnitt är nio dagar lång.

Tidigt i östrus sker en topp av luteiniserande hormon (LH) (England *et al.*, 2010). De hormonella nivåerna karakteriseras då av en minskning av östrogen och en ökning av progesteron strax innan LH-toppen. De flesta av folliklarna ovulerar 48-60 timmar efter LH-toppen, men ett fåtal kan ovulera upp till 96 timmar efter. Hundens brunstcykel avviker från andra domesticerade arters genom att det sker en luteinisering av follikelväggen redan innan ovulationen. Det förklarar den ökade produktionen av progesteron redan innan LH-toppen, vilket skiljer hunden från andra arter. Mätning av serumnivåer av progesteron och vaginalutstryk används ofta för att påvisa när ovulationen sker. Tiden efter brunsten kallas vanligen metöstrus, den perioden varar i ungefär två månader. Av resterna av follikeln bildas det efter ovulationen en gulkropp som producerar progesteron. Hos tiken kvarstår gulkroppen vare sig tiken är dräktig eller ej. Efter drygt två månader sker luteolys av gulkroppen hos den icke-dräktiga tiken och om tiken är dräktig startar förlossningen lite tidigare eftersom även fostrens mognad påverkar igångsättningen. En tik är dräktig i ungefär 63 dagar räknat från den beräknade ovulationen. Efter luteolys av gulkroppen går tiken återigen in i en flera månader lång period av anöstrus. Under denna period är hormonnivåerna av östrogen och progesteron låga.

Den tidiga embryonala utvecklingen

Vid ovulationen är oocyten omogen och täcks av ett skyddande glykoproteinlager som kallas zona pellucida (Hyttel *et al.*, 2010). Hos hund har oocyten en lång transporttid i äggledaren under vilken den genomgår en meiotisk delning och mognad innan den är befruktningsbar, vilket infaller 2-5 dagar efter ovulationen (Linde-Forsberg, 1991). Oocyten är befruktningsbar i 1-4 dagar innan den dör. Mogna spermier har enzymer som gör att de kan tränga igenom zona pellucida och befrukta oocyten (Hyttel *et al.*, 2010). Efter befruktningen kallas oocyten zygot. I början sker klyvningar av zygoten och sedan sker mitotiska delningar. De enskilda cellerna i embryot kallas blastomerer. De bildar en boll av celler som liknar ett mullbär och kallas därför morula. Detta stadium uppnås 11-12 dagar efter LH-toppen (Abe *et al.*, 2011). Embryona

migrerar från äggledaren till uterus dag 10-11. Sedan bildas det en blastocoel, en vätskefylld hålighets i ena polen av embryot (Hyttel *et al.*, 2010). Ett yttre lager av celler lägger sig innanför zona pellucida, de kallas trofoblaster. Embryot kallas nu blastocyst, ett stadium som visats förekomma 12-13 dagar efter LH-toppen (Abe *et al.*, 2011). Tsutsui *et al.* (2001b) hittade dock blastocyster redan 9-10 dagar efter LH-toppen. Enligt Abe *et al.* (2011) indikerar detta att det kan finnas vissa rasskillnader i den embryonala utvecklingen hos hund.

Artificiell insemination

I Sverige finns det ett strikt regelverk när det gäller artificiell insemination (AI) hos hund. Endast veterinärer med särskild utbildning och tillstånd från Jordbruksverket får utföra det (SJVFS 2009:91). Avel får enbart ske på hundar som har förmåga att föröka sig på ett naturligt sätt (SJVFS 2008:5). I Sverige kan det vara aktuellt med AI om avståndet mellan hundarna är långt, om hanhunden är skadad på grund av en yttre omständighet eller om överföring av en infektion kan undvikas med hjälp av en insemination (SKK, 2018). Sperman samlas vanligen in via manuell massage (Linde-Forsberg, 1991). En tik i östrus kan användas som teaser, men detta är inte nödvändigt.

Det finns i grunden två olika typer av AI, vaginal och intrauterin, den intrauterina kan utföras med eller utan kirurgiskt ingrepp (Makloski, 2012). Kirurgisk intrauterin AI är inte tillåtet i en del länder på grund av etiska skäl, men är fortfarande en vanlig metod i många andra länder (Mason & Rous, 2014). I Sverige är enbart AI utan kirurgi tillåtet, då kirurgiska ingrepp utan veterinärmedicinska skäl är förbjudet enligt djurskyddslagen (SFS 1988:543).

Färsk, kyld och fryst sperma

Tikar kan insemineras med färsk, kyld eller fryst sperma (England *et al.*, 2010). Färsk sperma kan användas för att inseminera tiken direkt efter insamlingen. Den kan till exempel användas om oerfarna hundar har svårt att få till en naturlig parning. Kyld sperma med spädningvätskor har en livslängd på flera dagar. Den kan således användas för insemination inom det egna landet eller i andra länder. Insemination med kyld sperma har visats ge något lägre dräktighetsprocent än med färsk sperma (Linde-Forsberg & Forsberg, 1989; 1993). Nedfrysning av sperma gör det möjligt att lagra sperma i så kallade genbanker (England *et al.*, 2010). Den ger möjlighet att använda sperma från hanhundar efter deras död, transportera sperma över hela världen och att insamlingen av sperma inte behöver synkroniseras med tikens löp. Spermiernas motilitet (Kim *et al.*, 2007) och livslängd (Thomassen *et al.*, 2006) påverkas dock negativt av nedfrysning och upptining. Insemination med fryst sperma har visats leda till lägre dräktighetsprocent och mindre kullstorlek jämfört med färsk sperma (Linde-Forsberg & Forsberg, 1989; 1993). Andra studier har enbart kunnat visa på lägre dräktighetsprocent (Farstad, 1984).

Tidpunkt för insemination

Vid användning av fryst sperma är tidpunkten för insemination viktig då spermier har sämre motilitet (Kim *et al.*, 2007) och livslängd (Thomassen *et al.*, 2006) efter upptining än färsk sperma. Mer än en insemination har visats leda till högre dräktighetsprocent (Linde-Forsberg & Forsberg, 1989). Flera studier har visat att det leder till både högre dräktighetsprocent och större kullstorlek (Linde-Forsberg & Forsberg, 1993; Linde-Forsberg *et al.*, 1999; Thomassen *et al.*, 2006). Thomassen *et al.* (2006) visade att när tidpunkten för insemination var optimal

påverkades inte dräktighetsprocenten signifikant negativt vid bara en insemination, däremot var kullstorleken något mindre jämfört med två inseminationer.

Vaginal artificiell insemination

Vaginal AI är vanligt vid deponering av färsk eller kyld sperma då det är en enkel metod att använda (Linde-Forsberg, 1995). Vid vaginal AI insemineras sperman via en kateter in i fornix i den kraniala delen av vaginan (Linde-Forsberg, 1991). Det finns en risk att katetern hamnar i urinblåsan istället för vaginan, så för att kontrollera att den ligger rätt palperas den via buken. Vid insemination bör vulvan stimuleras för att öka kontraktionerna av uterus och bakbenen bör hållas i ett upphöjt läge i 10 min för att underlätta transporten av sperman till livmodern. Linde-Forsberg & Forsberg (1989; 1993) har fått resultat med bra dräktighetsprocent (67,4 respektive 56,8 %) vid insemination med färsk sperma och en något lägre dräktighetsprocent vid insemination med kyld sperma (59,4 respektive 47,8 %). Farstad (1984) har fått resultat med färsk sperma som ger liknande kullstorlek men en låg dräktighetsprocent (25 %) jämfört med naturlig parning (92 %). Vid insemination flera gånger (i genomsnitt 2,4 gånger) och med en större mängd sperma har Linde-Forsberg *et al.* (1999) fått en dräktighetsprocent på 58,9 % vid insemination av fryst sperma. Vid insemination av fryst sperma har vaginal AI visats ge en lägre dräktighetsprocent och en mindre kullstorlek jämfört med intrauterin AI (Linde-Forsberg *et al.*, 1999; Nizański, 2005), medan Thomassen *et al.* (2006) enbart har kunnat visa en lägre dräktighetsprocent.

Intrauterin artificiell insemination

Vid intrauterin insemination går det att överkomma stängningen av cervix som sker i slutet av östrus men då oocyterna fortfarande är befruktningsbara (Verstegen *et al.*, 2001). Intrauterin AI kan antingen göras via kirurgi eller via ett icke-kirurgiskt ingrepp där man når livmodern via en kateter genom vaginan och cervikalkanalen (Makloski, 2012). En intrauterin insemination har i flera studier visats ge ett bättre dräktighetsresultat med fryst sperma jämfört med en vaginal AI (Linde-Forsberg *et al.*, 1999; Nizański, 2005; Thomassen *et al.*, 2006). Intrauterin insemination med färsk sperma (84 %) jämfört med naturlig parning (92 %) gav jämförbara men något lägre dräktighetsresultat (Farstad, 1984). Linde-Forsberg *et al.* (1999) har fått resultat med insemination av fryst sperma (84,4 %) som även dessa är jämförbara med naturlig parning. Flera studier har dock visat en något lägre dräktighetsprocent vid insemination med fryst sperma (65-75 %) (Farstad, 1984; Linde-Forsberg & Forsberg, 1989; Nizański, 2005; Thomassen *et al.*, 2006; Burgess *et al.*, 2012; Mason & Rous, 2014). Linde-Forsberg och Forsberg (1989; 1993) uppvisade sämre resultat än de andra studierna med en dräktighetsprocent på 41,5 respektive 39,0 % (vid korrigering efter östrus 69,3 respektive 51,1 %) med fryst sperma. En förklaring till den lägre dräktighetsprocenten trots korrigeringen efter östrus för Linde-Forsberg & Forsberg (1993) kan vara att antalet inseminationer med fryst sperma var lågt och då kan en enskild hunds sperma som klarar nedfrysning och upptining dåligt påverka resultatet mycket.

Transcervikal artificiell insemination

Transcervikal insemination (TCI) börjar bli en rutinmetod vid AI, då det leder till bättre resultat än vaginal AI (Romagnoli & Lopate, 2014). TCI kan utföras på stående tikar utan sedering, men ibland kan en lättare sedering behövas. Det finns två olika typer av TCI; antingen genom

användning av en norsk kateter eller genom endoskopiguidning av en kateter. Den norska metoden kräver mycket träning för att behärskas. Ett hölje av nylon används utanpå en metallkateter. Självva katetern förs in i cervikalkanalen genom att cervix palperas och fixeras via palpation av buken. Lutningen på cervix måste ändras från en vinkel på 45° till horisontellt läge. När katetern har förts in genom cervix kan sperman insemineras i livmoderkroppen. Cervix kan dock vara svår att palpera på kraftigt överviktiga tikar, eller tikar som har djupa eller spända bukar.

TCI via endoskopi ger visualisering av inseminationsprocessen, det kräver dock manipulation av cervix med endoskopet och katetern (Romagnoli & Lopate, 2014). Metoden kräver också träning innan tekniken behärskas om än något mindre än för den norska katetern. Det finns två olika typer av endoskop som kan användas; ett cystouretroskop eller ett uretroskop. Cystouretroskopet ger en bra visualisering av vaginan med en vinkel på 30°. Det är kortare och bredare än uretroskopet. Speciellt på små raser kan det vara svårt att manipulera cervix med cystouretroskopet och på riktigt stora raser kan det vara problematiskt då den är för kort för att nå cervix. Uretroskopet har flera fördelar då det är både längre och smalare än cystouretroskopet, vilket gör att det kan användas på både mindre och större tikar. Det har en visualiseringsvinkel på 5° vilket tillåter placering rakt framför cervix och gör manipulering och kateteriseringen av cervix lättare. Nackdelar med uretroskopet är att det har en smalare visualiseringsvinkel vilket gör det otillräckligt för inspektion av slemhinnorna i vaginan och den smala toppen gör det lättare att perforera vaginan om tiken plötsligt rör på sig.

TCI har många fördelar såsom att tikarna kan insemineras flera gånger (Makloski, 2012), men det kan dock vara svårt att genomföra TCI på stora eller kraftigt överviktiga tikar, då det kan vara svårt att palpera och fixera cervix (Thomassen *et al.*, 2006) eller på tikar med en väldigt smal cervikalkanal (Farstad, 1984).

Kirurgisk artificiell insemination

Kirurgisk intrauterin AI kan göras under anestesi via laparotomi (bukkirurgi) eller laparoskopi (titthålskirurgi) (Makloski, 2012). En fördel med kirurgisk AI är att kirurgen kan undersöka uterus och se patologiska förändringar som cystisk endometriehyperplasi, förändrad färg på myometriet och tjocklek av uterusväggen eftersom sådana förändringar kan påverka dräktighetsresultatet. Laparotomi är den vanligaste kirurgiska metoden. Det görs under anestesi med ett litet snitt genom huden och underliggande linea alba. Sperman insemineras direkt i livmoderlumen. När denna invasiva metod jämfördes retrospektivt med den icke-invasiva TCI via endoskopi var dräktighetsprocenten signifikant högre vid endoskopi (65 % jämfört med 45 %) (Mason & Rous, 2014). Några av tikarna som undergick laparotomi uppvisade biverkningar som bradykardi under kirurgen, smärta efter operationen, svullnad och fördröjd sårhäkning. En förklaring till den högre dräktighetsprocenten hos hundarna som genomgick endoskopi kan enligt författarna vara att endoskopi kan leda till kontraktioner i myometriet, precis som vid en naturlig parning då vaginan sträcks ut och det frigörs oxytocin vilket stimulerar kontraktion av myometriet, som hjälper sperman att förflytta sig upp till äggledarna. Anestesi som behövs under en laparotomi har däremot, hos andra arter, visat sig minska kontraktionerna i uterus.

Burgess *et al.* (2012) har visat högre dräktighetsprocent (70,8 %) vid kirurgisk intrauterin AI med fryst sperma än Mason & Rous (2014) som i sin studie av TCI med fryst sperma uppnådde 65 %. Resultatet från Burgess *et al.* (2012) på 70,8 % har visats vara en dräktighetsprocent som är jämförbar med resultat från tidigare studier av TCI med fryst sperma (67-75 %) (Farstad, 1984; Linde-Forsberg & Forsberg, 1989; Nizański, 2005; Thomassen *et al.*, 2006). Linde-Forsberg *et al.* (1999) har rapporterat ännu högre resultat med TCI med fryst sperma (84,4 %) vilket är i motsats till två tidigare studier av samma forskargrupp (Linde-Forsberg & Forsberg, 1989; 1993) som visade lägre resultat av TCI med fryst sperma (41,1 respektive 39,0 %).

Kirurgisk intrauterin AI har även beskrivits i litteraturen i form av den något mindre invasiva laparoskopin (Silva *et al.*, 1995). Det görs tre små hål i bukväggen, ett för att fylla buken med koldioxid en cm kranialt om naveln, ett för laparoskopet en cm kaudalt om naveln och ett för instrumentet två till tre cm lateralt om juvret på tikens högra sida. Då det kommer till extra kostnader i form av utrustning och träning, som leder till ökade kostnader för kunden är denna metod inte lika populär (Makloski, 2012). I en liten studie med totalt 10 tikar jämfördes naturlig parning och intrauterin AI via laparoskopi med färsk sperma (Silva *et al.*, 1995). Det kunde inte ses någon skillnad vid jämförelse av dräktighetsprocent och kullstorlek.

Spermakvalitet och andra faktorer

Förutom att inseminationsställe påverkar dräktighetsresultatet vid AI så har äldre tikar (>6 år) lägre dräktighetsprocent och kullstorlek jämfört med yngre, och små raser föder mindre kullar jämfört med stora raser (Thomassen *et al.*, 2006). Även hur mycket sperma som insemineras (Mason & Rous, 2014) och spermakvalitet (Thomassen *et al.*, 2006) har visat sig påverka dräktighetsresultatet. Sperma av dålig kvalitet visades leda till lägre dräktighetsprocent (Thomassen *et al.*, 2006) och när sperma med hög motilitet användes påverkades dräktighetsprocenten positivt (Burgess *et al.*, 2012).

Embryotransfer

I Sverige är embryotransfer (ET) bara tillåtet för vissa större djurarter där en helt icke-kirurgisk metod kan användas (SJVFS 2010:12). Hos hund saknas en helt icke-kirurgisk metod för insamling av embryon och ET har kommit igång senare än hos många andra arter (Suzuki, 2012). Bland boskap och hästar är ET en väletablerad och fungerande teknologi, men hos hund har det enbart lyckats experimentellt (Fayrer-Hosken, 2007). Att ET hos hund ligger efter jämfört med andra däggdjursarter beror bland annat på svårigheter med brunstsynchronisering, superovulation, hundens långa anöstrusperiod och kryopreservation av embryon (Tsutsui *et al.*, 2001b). Även tekniska och anatomiska svårigheter bidrar till låg dräktighetsprocent vid ET.

ET hos hund skulle vara användbart hos tjänstehundar och assistanshundar (Abe *et al.*, 2011). Många av dessa hundar kastreras innan de tas i tjänst eller har inte möjlighet att gå i avel under tjänst vilket leder till att aveln inte görs på de bäst fungerande individerna.

Brunstsynchronisering och superovulation

För att genomföra ET är det viktigt att den donerande tiken och mottagartiken ligger lika i brunstcykeln. Tsutsui *et al.* (2001b) visade att ET var möjligt när tikarna skilde -1 till +2 dagar i ovulation. När det skilde fler dagar i brunstsynchroniseringen utvecklades inga foster. Fler

studier har lyckats med ET där det har skilt ± 1 dag i ovulation (Tsutsui *et al.*, 1989; Tsutsui *et al.*, 2006; Hori *et al.*, 2016).

Flera tikar som hålls tillsammans under mitten till sen anöstrus och därefter tillsammans med tikar som är i proöstrus eller östrus har visats kunnat förkorta anöstrus med 30 dagar eller mer hos tikarna som var i anöstrus (Kutzler, 2005). Brunstsynchroniseringen som naturligt sker mellan tikarna tros bero på feromoner. Att kemiskt inducera östrus hos hund har däremot visats vara svårt.

Att kemiskt inducera östrus hos tik skulle kunna underlätta brunstsynchroniseringen vid ET (Chastant-Maillard *et al.*, 2010). En förkortning av tikens långa anöstrusperiod skulle även göra det möjligt att samla in fler embryon under kortare tid. Superovulation, vilket resulterar i att fler oocyter avlossas vid en ovulation, har visat sig vara svårt att inducera på hund. Som sammanfattas av Kutzler (2005) så har försök att använda metoder som fungerar på andra arter så som östrogener, dopaminagonister, GnRH-agonister och gonadotropiner givit varierande resultat på hund. Hur väl de olika metoderna har lyckats inducera östrus varierar mellan olika metoder och mellan olika försök. Hur bra fertilitet som har uppnåtts vid det inducerade löpet varierar också och bland annat har problem med tidig luteolys av gulkroppen visats kunnat ske. Dopaminagonister som kabergolin har visats kunna förkorta anöstrus, men en lång behandling kan behövas för att ge resultat (>30 dagar).

Insamling av embryon

Hos hund finns endast kirurgiska alternativ vid insamling av embryon på grund av storleken och strukturen av reproduktionsorganen (Tsutsui *et al.*, 1989; Tsutsui *et al.*, 2001b). Det sker en hyperplasi av endometriet under östrus vilket försvårar urspolningen och uppsamlingen i uterus. Embryon kan antingen samlas in via en laparotomi där uterus perforeras och spolats ur utan att tas bort eller samtidigt som en ovariohysterektomi (Tsutsui *et al.*, 2001b; Hori *et al.*, 2016). Insamlingsgraden av embryon har visats vara högre vid en ovariohysterektomi än vid en laparotomi. En ovariohysterektomi under östrus ger dock en ökad risk för interoperativa blödningar (England *et al.*, 2010).

Insättning av embryon

ET hos hund har främst genomförts med kirurgiska alternativ. Tsutsui *et al.* (2001a) har genomfört en intratubal ET. De implanterade embryon både i den övre och nedre delen av äggledaren. Tikarna som fick embryon insatta i den övre delen av äggledaren blev inte dräktiga. Av tikarna som fick embryon implanterade i den nedre delen av äggledaren utvecklades 38 % av de insatta embryona till valpar. Det är även möjligt med intrauterin ET via laparotomi (Tsutsui *et al.*, 1989). Det är den mest använda metoden i rapporterade studier (Suzuki, 2012). Ett livmoderhorn perforeras med en injektionsspruta och embryona sprutas in i ett horn (Tsutsui *et al.*, 1989). De kan sedan migrera och implanteras i båda hornen. Abe *et al.* (2011) var den första att lyckas med överföring av embryon via en icke kirurgisk metod. Likt vid TCI överfördes embryon in i livmoderkroppen på osederade, stående tikar med hjälp av ett cystouretroskop och en kateter genom vaginan och cervikalkanalen.

Kryopreservation av embryon

Det första däggdjuret som fick sina embryon kryopreserverade var musen under 1970-talet (Whittingham *et al.*, 1972). En lyckad kryopreservation av embryon beror på hur toleranta embryona är för nedfrysning och upptining (Abe *et al.*, 2011). Kryopreservation av hundens embryon har inte kommit lika långt som hos många andra arter. De olika embryonala utvecklingsstadierna har visats variera i toleransen för nedfrysning och upptining. Tidiga stadier (1-16 celler) klarar nedfrysning och upptining bäst (90-100%), medan morulastadiet och blastocyster är mindre toleranta (50 % och 40 %). En annan anledning till att kryopreservation av hundens embryon är svårt kan vara på grund av den höga lipidhalten i oocytens cytoplasma. Liknande lipider finns i embryon från svin och nötkreatur, men lipiddensiteten är mycket högre i hundens oocyt och därmed även i de tidiga embryona (Abe *et al.*, 2011). Även anatomin av tikens reproduktionssystem försvårar då cervix är svår att passera vilket gör att kirurgiska alternativ är enda möjligheten vid insamling av embryon (Tsutsui *et al.*, 1989).

En lyckad kryopreservation gör det möjligt att överkomma problemen vid brunstsynchronisering av tikarna och ger möjligheter att lagra viktigt genetiskt material (Abe *et al.*, 2011). Abe *et al.* (2011) var de första som lyckades med ET av kryopreserverade embryon på hund och deras resultat visade att det är möjligt. Dock var det enbart 9,1 % av embryona som sedan utvecklades till levande valpar. Eftersom det var första gången som en icke-kirurgisk metod användes för insättning är det svårt att säga hur mycket insättningsmetoden påverkade resultatet då det finns en risk för bakåtflyt av embryon in i vaginan. Hori *et al.* (2016) lyckades även de med ET via kryopreservation där 5,7 % resulterade i valpar.

DISKUSSION

Artificiell insemination och embryotransfer har flera fördelar då det ger möjligheter till lagring av genetiskt material inför framtiden och minskar riskerna vid smittspridning både vid en parning och vid införsel av nytt genetiskt material från andra länder. Nedfrysning av hundens sperma är idag en välutvecklad metod som används vid insemination. Nedfrysning av hundens embryon har dock visats sig vara svårt och mer forskning behöver göras inom detta område för att möjligheten att lagra honligt genetiskt material med acceptabelt resultat ska finnas i framtiden. Tidiga utvecklingsstadier av embryon verkar klara nedfrysning bättre än senare stadier.

Artificiell insemination

AI ger möjligheter att öka den genetiska variationen inom hundaveln då det öppnar upp för användning av sperma från hanhundar över hela världen. Resultaten för AI varierar mellan olika studier. Förutom att inseminationsformen påverkar dräktighetsresultatet så är det även viktigt att inseminationen sker på rätt dag och helst mer än en gång. Speciellt med fryst sperma verkar det vara viktigt då spermiernas livslängd och motilitet påverkas negativt av nedfrysning och upptining.

Intrauterin AI är den metod som leder till högst dräktighetsprocent och kullstorlek även om vaginal AI ger godtagbara resultat vid användning av färsk sperma. Då vaginal AI är en enklare metod att utföra kan det vara en metod att överväga vid användning av färsk sperma. Insemination med en större mängd sperma och som utförs flera gånger har visats leda till ett

bättre dräktighetsresultat. Vid fryst sperma rekommenderas det att intrauterin AI utförs med tanke på de låga dräktighetsprocenten vid en vaginal AI. Kirurgisk intrauterin AI är inte tillåtet i Sverige då djurskyddslagen förbjuder kirurgiska ingrepp utan veterinärmedicinska skäl, men det är tillåtet i många andra länder. Det verkar ge liknande eller något lägre resultat jämfört med TCI. Med tanke på vad riskerna vid en sövning och operation innebär och även med tanke på den postoperativa smärtan och den läkningsprocess som en bukkirurgi medför är det enligt mig inte etiskt försvarbart att utföra kirurgiska ingrepp på en hund när det finns bra, om inte ännu bättre, icke-kirurgiska alternativ. En orsak till att kirurgisk intrauterin AI används kan vara den långa inlärningsprocessen och svårigheterna vid en TCI. Även fördelen att kunna fysiskt inspektera livmodern under kirurgin skulle kunna vara en bidragande orsak. Ovanstående orsaker är dock enligt mig inte tillräckligt för att motivera ett kirurgiskt ingrepp när det finns icke-kirurgiska alternativ även om inlärningsprocessen är lång.

Embryotransfer

ET ligger väldigt långt efter på hund jämfört med många andra djurslag. Mycket är försvårande så som storleken på reproduktionsorganen, hyperplasin av endometriet under östrus som försvårar insamlingen av embryon och tikens långa anöstrusperiod samt svårigheter med brunstsynkronisering och superovulation. Det krävs både fler och större studier innan det går att uttala sig om dräktighetsresultaten vid olika metoder av ET, även om de i dagsläget är låga oavsett metod. Det är även svårt att jämföra olika metoder eftersom studierna som finns är få och små.

Hyperplasin av endometriet under östrus försvårar insamlingen av embryon. Bäst resultat vid insamlingen uppnås om det görs i samband med en ovariohysterektomi. Om tiken ändå ska kastreras för att den till exempel ska bli en assistanshund så kan det vara en metod att överväga. Dock måste den ökade risken för interoperativa blödningar vid en ovariohysterektomi under östrus övervägas. Om tiken utsätts för en laparotomi eller ovariohysterektomi där det enda syftet med det operativa ingreppet är att samla in embryon är det enligt mig inte etiskt försvarbart att utsätta tiken för riskerna och den postoperativa smärta som en så pass stor operation innebär. Det är inte heller förenligt med Jordbruksverkets föreskrifter där enbart icke-kirurgiska alternativ är tillåtna. Vid insamling av embryon under en ovariohysterektomi finns det dessutom bara en chans att samla in värdefullt genetiskt material. Istället för att kunna få fram fler valpar från en tik så leder det till ett mindre antal valpar än en naturlig parning och enbart en chans att lyckas. Det är så klart bättre än noll valpar om det inte är möjligt att avla på tiken för att den till exempel ska kastreras innan den tas i träning för att bli assistanshund.

För tikar som inte behöver kastreras men som fortfarande inte är möjliga att avla på anser jag att en helt icke-kirurgisk metod skulle vara det bästa. Det skulle ge fler chanser att lyckas med insamlingen av embryon och donatortiken skulle inte utsättas för samma risker och smärta som en operation innebär. Även om insamlingsgraden av embryon förmodligen skulle bli lägre så skulle insamlingen kunna utföras fler gången och därigenom leda till fler valpar. Mer forskning behöver göras inom detta område.

Resultaten som Abe *et al.* (2011) publicerade visade att det är möjligt med en insättningsmetod vid ET som är helt fri från kirurgi, vilket är mycket positivt enligt mig. Fler studier behöver

dock göras för att undersöka hur bättre resultat ska kunna uppnås och hur stor risken för bakåtflyde av embryon är.

Slutsats

Det finns flera användningsområden för både AI och ET hos hund. För AI är TCI det bästa alternativet att använda sig av med tanke på dräktighetsresultat och etiska perspektiv. Även en vaginal AI kan vara ett alternativ vid användning av färsk sperma. Det är viktigt att tiken ligger rätt i reproduktionscykeln och det är fördelaktigt om den insemineras minst två gånger. För ET finns det många möjligheter där framförallt aveln på tjänstehundar och assistanshundar skulle kunna gynnas av detta. Även import och export av nytt genetiskt material skulle gynnas ur ett smittskyddsperspektiv. Det finns dock många svårigheter med ET hos hund som måste överkommas innan det kan bli aktuellt för att användas kommersiellt. Mer forskning behöver göras inom detta område.

LITTERATURFÖRTECKNING

- Abe, Y., Suwa, Y., Asano, T., Ueta, Y. Y., Kobayashi, N., Ohshima, N., Shirasuna, S., Abdel-Ghani, M. A., Oi, M., Kobayashi, Y., Miyoshi, M., Miyahara, K. and Suzuki, H. (2011). Cryopreservation of canine embryos. *Biology of Reproduction*, 84:363–368.
- Burgess, D., Mitchell, K. and Thomas, P. (2012). Coeliotomy-assisted intrauterine insemination in dogs: a study of 238 inseminations. *Australian Veterinary Journal*, 90:283–290.
- Chastant-Maillard, S., Chebrou, M., Thoumire, S., Saint-Dizier, M., Chodkiewicz, M. and Reynaud, K. (2010). Embryo biotechnology in the dog: a review. *Reproduction, Fertility, and Development*, 22:1049–1056.
- Djurskyddslag (1988). Stockholm. (SFS 1988:543).
- Dyce, K. M., Sack, W. O. and Wensing, C. J. G. (2010). *Textbook of veterinary anatomy*. 4. ed. St. Louis, MO: Saunders Elsevier.
- England, G. C. W., Heimendahl, A. von and British Small Animal Veterinary Association (2010). *BSAVA manual of canine and feline reproduction and neonatology*. 2. ed. Quedgeley, Gloucester: British Small Animal Veterinary Association.
- Farstad, W. (1984). Bitch fertility after natural mating and after artificial insemination with fresh or frozen semen. *Journal of Small Animal Practice*, 25:561–565.
- Fayrer-Hosken, R. (2007). Embryo transfer in the dog and cat. *Theriogenology*, 68:382–385.
- Hori, T., Ushijima, H., Kimura, T., Kobayashi, M., Kawakami, E. and Tsutsui, T. (2016). Intrauterine embryo transfer with canine embryos cryopreserved by the slow freezing and the Cryotop method. *The Journal of Veterinary Medical Science*, 78:1137–1143.
- Hyttel, P., Sinowatz, F., Vejlsted, M. and Betteridge, K. (2010). *Essentials of domestic animal embryology*. Edinburgh: Saunders Elsevier.
- Kim, H. J., Oh, H. J., Jang, G. and Kim, M. K. (2007). Birth of puppies after intrauterine and intratubal insemination with frozen-thawed canine semen. *Journal of Veterinary Science*, 8:75–80.
- König, H. E., Liebich, H.-G. and Bragulla, H. (2007). *Veterinary anatomy of domestic mammals: textbook and colour atlas*. Stuttgart: Schattauer.
- Kutzler, M. A. (2005). Induction and synchronization of estrus in dogs. *Theriogenology*, 64:766–775.
- Linde-Forsberg, C. (1991). Achieving canine pregnancy by using frozen or chilled extended semen. *Veterinary Clinics of North America: Small Animal Practice*, 21:467–485.
- Linde-Forsberg, C. (1995). Artificial insemination with fresh, chilled extended, and frozen-thawed semen in the dog. *Seminars in Veterinary Medicine and Surgery (Small Animal)*, 10:48–58.
- Linde-Forsberg, C. and Forsberg, M. (1989). Fertility in dogs in relation to semen quality and the time and site of insemination with fresh and frozen semen. *Journal of Reproduction and Fertility. Supplement*, 39:299–310.
- Linde-Forsberg, C. and Forsberg, M. (1993). Results of 527 controlled artificial inseminations in dogs. *Journal of Reproduction and Fertility. Supplement*, 47:313–323.
- Linde-Forsberg, C., Ström Holst, B. and Govette, G. (1999). Comparison of fertility data from vaginal vs intrauterine insemination of frozen-thawed dog semen: A retrospective study. *Theriogenology*, 52:11–23.
- Makloski, C. L. (2012). Clinical techniques of artificial insemination in dogs. *The Veterinary Clinics of North America. Small Animal Practice*, 42:439–444.

- Mason, S. J. and Rous, N. R. (2014). Comparison of endoscopic-assisted transcervical and laparotomy insemination with frozen-thawed dog semen: A retrospective clinical study. *Theriogenology*, 82:844–850.
- Niżański, W. (2005). Comparisons of results of intravaginal and intrauterine insemination of bitches with frozen-thawed semen. *Electronic Journal of Polish Agricultural Universities*, 8. <http://www.ejpau.media.pl/volume8/issue4/art-12.html> [2018-02-25].
- Romagnoli, S. and Lopate, C. (2014). Transcervical artificial insemination in dogs and cats: review of the technique and practical aspects. *Reproduction in Domestic Animals = Zuchthygiene*, 49 Suppl 4:56–63.
- Silva, L. D. M., Onclin, K., Snaps, F. and Verstegen, J. (1995). Laparoscopic intrauterine insemination in the bitch. *Theriogenology*, 43:615–623.
- Sjaastad, Ø. V., Hove, K. and Sand, O. (2016). *Physiology of domestic animals*. 3. ed. Oslo: Scandinavian Veterinary Press.
- SKK, Svenska kennelklubben. *Artificiell insemination*. <https://www.skk.se/sv/uppfodning/avel-och-uppfodning/artificiell-insemination/> [2018-03-04]
- Statens jordbruksverks föreskrifter och allmänna råd om hållande av hund och katt (2008). Jönköping. (SJVFS 2008:5).
- Statens jordbruksverks föreskrifter om seminverksamhet med hund och katt (2009). Jönköping. (SJVFS 2009:91).
- Statens jordbruksverks föreskrifter om verksamhet med ägg och embryon från nötkreatur, häst, svin, får och get (2010). Jönköping. (SJVFS 2010:12).
- Suzuki, H. (2012). Cryopreservation of canine embryos and resulting pregnancies. *Reproduction in Domestic Animals*, 47:141–143.
- Thomassen, R., Sanson, G., Krogenaes, A., Fougner, J. A., Berg, K. A. and Farstad, W. (2006). Artificial insemination with frozen semen in dogs: a retrospective study of 10 years using a non-surgical approach. *Theriogenology*, 66:1645–1650.
- Tsutsui, T., Hori, T., Endo, S., Hayama, A. and Kawakami, E. (2006). Intrauterine transfer of early canine embryos. *Theriogenology*, 66:1703–1705.
- Tsutsui, T., Hori, T. and Kawakami, E. (2001a). Intratubal transplantation of early canine embryos. *Journal of Reproduction and Fertility. Supplement*, 57:309–314.
- Tsutsui, T., Hori, T., Okazaki, H., Tanaka, A., Shiono, M., Yokosuka, M. and Kawakami, E. (2001b). Transfer of canine embryos at various developmental stages recovered by hysterectomy or surgical uterine flushing. *The Journal of Veterinary Medical Science*, 63:401–405.
- Tsutsui, T., Shimada, K., Nishi, M., Kubo, N., Murao, I., Shimizu, T. and Ogasa, A. (1989). An experimental trial on embryo transfer in the dog. *Nihon Juigaku Zasshi. The Japanese Journal of Veterinary Science*, 51:797–800.
- Verstegen, J. P., Silva, L. D. and Onclin, K. (2001). Determination of the role of cervical closure in fertility regulation after mating or artificial insemination in beagle bitches. *Journal of Reproduction and Fertility. Supplement*, 57:31–34.
- Whittingham, D. G., Leibo, S. P. and Mazur, P. (1972). Survival of mouse embryos frozen to -196 degrees and -269 degrees C. *Science (New York, N.Y.)*, 178:411–414.