



Sveriges lantbruksuniversitet
Swedish University of Agricultural Sciences

Fakulteten för veterinärmedicin och
husdjursvetenskap

Institutionen för biomedicin och veterinär
folkhälsovetenskap

Armbågsledsdysplasi hos växande hundar –fyra komplexa tillstånd



Elsa Alkelin

*Uppsala
2018*

Veterinärprogrammet, examensarbete för kandidatexamen

Delnummer i serien: 2018:4

Armbågsledsdysplasi hos växande hundar – fyra komplexa tillstånd

Elbow dysplasia in growing dogs –four complex conditions

Elsa Alkelin

Handledare: Karin Vargmar, Institutionen för biomedicin och
veterinär folkhälsovetenskap

Examinator: Maria Löfgren, Institutionen för biomedicin och
veterinär folkhälsovetenskap

Omfattning: 15 hp

Nivå och fördjupning: Grundnivå, G2E

Kurstitel: Självständigt arbete i veterinärmedicin

Kurskod: EX0700

Program/utbildning: Veterinärprogrammet

Utgivningsort: Uppsala

Utgivningsår: 2018

Serienamn: Veterinärprogrammet, examensarbete för kandidatexamen

Delnummer i serien: 2018:4

Elektronisk publicering: <http://stud.epsilon.slu.se>

Nyckelord: armbågsledsdysplasi, AD, hund, inkongruens, UPA, FCP, OCD, osteoartrit,
index

Key words: elbow dysplasia, ED, dog, incongruence, UPA, FCP, OCD, osteoarthritis,
index

INNEHÅLLSFÖRTECKNING

SAMMANFATTNING.....	1
SUMMARY	2
INLEDNING.....	3
MATERIAL OCH METODER	4
LITTERATURÖVERSIKT	5
Armbågsleden	5
Benbildning	6
Inkongruens.....	7
Ununited processus anconeus, UPA	7
Fragmented medial coronoid process, FMCP	8
Osteochondrosis dissecans, OCD.....	9
Osteoartrit, OA	10
Index.....	11
DISKUSSION	12
LITTERATURFÖRTECKNING	16

SAMMANFATTNING

Armbågsledsdysplasi, ED, är ett samlingsbegrepp för fyra polygena och multifaktoriella patologianatomiska tillstånd. De ledsjukdomar som ingår i begreppet är inkongruens, ununited processus anconeus (UPA), fragmented medial coronoid process (FMCP) och osteochondrosis dissecans (OCD). ED drabbar medelstora till stora hundar och är en vanlig orsak till hälta hos växande hundar. Sjukdomen utvecklas under hundens tillväxtperiod, då deras ben till viss del utgörs av en broskmodell som successivt förbenas.

Inkongruens är en medfödd missbildning där de ingående benen inte passar ihop som de ska, vilket leder till alternerande kontaktytor som i sin tur predisponerar för utvecklandet av övriga ED-former. Vid UPA har man funnit att processus anconeus inte förbenas fullständigt vilket leder till att benfragmentet med tiden helt eller delvis separeras från övriga ulna. FMCP tros starta i det subkondrala benet, troligen utlöses tillståndet av en felbelastning i leden där belastningen på processus coronoideus ökas. Den etiologi för OCD som det i nuläget finns mest belägg för är att tillståndet orsakas av en primär kärlskada. Tillväxtbrosket förlorar då sin kärlförsörjning och affekterade kondrocyter dör. De nekrotiska kondrocyterna ligger sedan kvar när resten av broskmodellen successivt förbenas. När leden belastas, eller i samband med ett trauma, uppstår en spricka mellan ledbrosket och den nekrotiska broskklumpen. En gemensam faktor för de fyra ledfelen är att drabbad individ med tiden utvecklar osteoartrit: en progressiv och degenerativ ledinflammation. Osteoartrit medför att ledbrosket förstörs och att benpålagringar bildas, troligen i ett kompensatoriskt försök att stabilisera upp leden.

I Sverige utför Svenska Kennelklubben en officiell gradering av ED från det att hunden fyllt ett år. Graderingen baseras på de sekundära förändringar som är synliga via en röntgenprojektion. ED-graderingen utförs oberoende av etiologin, trots att man funnit att förändringarna kan uppträda olika fort och i olika omfattning vid olika former. På grund av detta kan falskt negativa individer förekomma. Med graderingen som grund har tungt belastade raser tillgång till index, en skattning av hundens avelsvärde med avseende på aktuell egenskap. Index baseras utöver individens egna fenotyp även på dess släktingars fenotyper. Index säger således även något om hundens genotyp. Trots detta avelsverktyg är prevalensen hög; drygt 10-30% av individerna i affekterade raspopulationer diagnosticeras med någon typ av ED.

Då ED omfattar fyra vitt skilda tillstånd med olika etiologier och patologiska kännetecken är det svårt att med hjälp av ett och samma verktyg försöka minska förekomsten. På grund av den komplexa nedärvningen kan ett gemensamt genest vara mycket svårt att ta fram. Mycket forskning krävs, förslagsvis riktar man in sig på FMCP som är den mest utbredda formen. Index i kombination med fenotypisk selektion är i nuläget det enda effektiva verktyget som finns att tillgå för att minska ED-prevalensen. Predisponerade raser skulle även med fördel kunna röntgas vid en senare ålder, då de sekundära förändringarna associerade med samtliga ED-former med större sannolikhet går att urskiljas radiologiskt. Man skulle även kunna invänta

röntgenresultat på avkommor innan man tar upprepade kullar på sina avelsdjur. Detta så att man får mer information och därmed även index som ligger närmre sanningen.

SUMMARY

Elbow dysplasia, ED, is a generic term involving four polygenetic and multifactorial pathoanatomical conditions of the canine elbow. The diseases included in term are incongruence, ununited anconeal process (UPA), fragmented medial coronoid process (FMCP) and osteochondrosis dissecans of the medial humeral condyle (OCD). ED primarily affects medium to large breed dogs and is a common cause of lameness in growing dogs. The disease develops during the growth period when the bones consists of a cartilage model that is gradually being ossified.

Incongruence is a congenital joint deformity where the bones do not fit together properly. This lead to alternated contact points which predisposes the development other forms of ED as well. UPA is found to start with a fault in the ossification process of the anconeal process. With time the bone fragment makes a partial or complete separation from ulna. The onset of FMCP is thought to start in the subchondral bone. Possibly the condition is triggered by joint incongruence where additional strain is placed on the coronoid process. The most accepted theory regarding the etiology of OCD is that of a primary vascular injury. As the growth cartilage loses its vascularity some chondrocytes die, causing a cartilage retention as the surrounding, healthy cartilage is being ossified. Over time, or when the joint suffers a trauma, the bone will crack form the articular cartilage down to the necrotic, embedded cartilage. A common factor for all four joint conditions is that they inevitably lead to osteoarthritis: a progressive and degenerative joint inflammation. Osteoarthritis is associated with destruction of the articular cartilage and production of osteophytes, probably as a compensatory effort to stabilize the defect joint.

In Sweden the Swedish Kennel Club performs an official evaluation of ED on dogs older than one year old. The ED-grading is made through observation of secondary lesions visible on an x-ray frame. The elbows are graded equally even though the lesions appear at different rates and extent depending on the etiology. Because of this there is a possibility that some affected elbows are evaluated as normal. Based on the grading scores heavily affected breeds have been assigned an index: an estimation of the dogs breeding merit. Index is, in addition to the individuals phenotype, also based on the phenotypes of its relatives. Hence the index also reflects the genotype. Despite this tool the prevalence of ED is high; roughly 10-30% of the individuals in affected breed populations are diagnosed with some degree of ED.

Since ED includes four separate conditions with different etiologies and pathological features, lowering the prevalence using the same tool can be hard. Because of the complex inheritance pattern, development of a common genetic test seem unlikely. A lot of research is needed,

preferably on FMCP which is the most common condition. As of today index in combination with phenotypic selection is the only effective tool available to lower the prevalence of ED. Breeds predisposed to develop the conditions could be x-rayed at a higher age, where the chances of identifying the secondary lesions are higher. Waiting for the offspring to get x-rayed before producing multiple litters from the same stud and bitch would also provide additional information and thereby a breeding merit score that better reflects the reality.

INLEDNING

Armbågsledsdysplasi, eller ED från engelskans *Elbow Dysplasia*, är ett utbrett problem hos flertalet mellanstora till storvuxna hundraser. Hanar har visat sig vara drabbade i större utsträckning än tikar (Grøndalen *et Lingaas*, 1991, Rezende *et al.*, 2012).

Sjukdomstillståndet innefattar fyra olika patologianatomiska förändringar: inkongruens, ununited processus anconeus (UPA), fragmented medial coronoid process (FMCP) och osteochondrosis dissecans (OCD). Gemensamt för alla förändringar är att de leder till en progressiv och degenerativ förändring i leden där nedbrytande processer accelereras och uppbyggande processer bromsas. Drabbade hundar utvecklar med tiden osteoartrit (OA), i dagligt tal vanligen benämnt som artros (Kunst *et al.*, 2014, Peirone *et Cappellari*, 2011, Samoy *et al.*, 2013).

I takt med att sjukdomen i leden fortskrider får drabbade hundar ont, vilket tar kliniskt uttryck i hälta och en ovillighet att böja och eller sträcka ut leden. Hunden kan vinkla in armbågen mot kroppen vilket leder till en abduktion av tassens. Då sjukdomen vanligen involverar båda armbågslederna kan en tidig upptäckt försvåras; vid en bilateral hälta uppfattas hundens gång istället som stel (Rezende *et al.*, 2012, Farrell *et al.*, 2014).

ED utvecklas under hundens tillväxtfas, de patologiska processerna kan sätta in så tidigt som vid 15 veckor (Lau *et al.*, 2013) och kliniska tecken uppträda från fyra månaders ålder (Rezende *et al.*, 2012, Kirberger *et Fourie*, 1998). Länge trodde man att osteochondros, en ofullständig förbening av den växande hundens brosk, låg bakom utvecklingen av samtliga ED-former. Detta har sedan dess bestridits (Wavreille *et al.*, 2015) och idag är bakomliggande etiologi fortsatt okänd. Troligen orsakas de olika defekterna av ett samspel av komplexa hereditära (Grøndalen *et Lingaas*, 1991, Samoy *et al.*, 2011) och miljömässiga (Sallander *et al.*, 2006) faktorer. Arvbarheten (Hazewinkel, 2014) samt hur ED nedärvs (Clements *et al.*, 2009, Oberbauer *et al.*, 2017) har funnits variera både inom samma ras och mellan olika raser.

Då min egna labrador retriever, en ras predisponerad att utveckla ED (Grøndalen J *et Grøndalen T*, 1981, LaFond *et al.*, 2002), diagnosticerats med FMCP beslutade jag mig för att göra en litteraturstudie i tillgänglig kunskap om ledsjukdomen.

Arbetet behandlar vad som kännetecknar de olika typerna av ED, teorier om bakomliggande orsaker samt sjukdomsförloppet i leden. Jag söker svar på frågan varför ED, trots avelsstrategier och index inom drabbade raspopulationer, är ett fortsatt stort problem och om det går att göra något åt det.

MATERIAL OCH METODER

Arbetet är en litteraturstudie där jag använt mig av både facklitteratur och artiklar. Huvuddelen av arbetet är en sammanställning av vetenskapliga artiklar jag funnit via flera olika databaser: Web of science, CABI, PubMed och Researchgate.

Sökorden jag använt mig av är:

- Dog* and elbow dysplasia or osteoarthritis
- Dog* or canine* and elbow dysplasia or osteoarthritis
- Canine* or dog* and elbow dysplasia
- Elbow dysplasia and osteoarthritis
- Elbow dysplasia

I de fall där författarna hänvisat till andra studier har jag valt att söka upp originalartiklarna och använda dem som källor.

LITTERATURÖVERSIKT

Armbågsleden

Armbågsleden är en synovial gångjärnsled med tre ingående ben: överarmsbenet, strålbenet och armbågsbenet. Synoviala leder tillåter stor rörelse mellan de ingående benen, vilka förenas via en fibrös ledkapsel som övergår i benens yttersta lager: periostium. Innerst i ledkapselväggen avgränsas ledhålan av ett ledvätskeproducerande synovialmembran. Ledytorna täcks av ledbrosk.

Ulnas, armbågsbenets, ledyta är semilunarformad om omfamnar överarmsbenets kondyl kaudalt. Denna ledyta förmedlar strax under hälften av den totala viktbelastningen i leden (Mason *et al.*, 2005). Ett proximalt korpnäbbsutskott, processus anconeus, är lokaliserat på toppen av semilunarinbuktningen och passerar vid extension in i ett hålrum, foramen supratrochleare, kaudalt på överarmsbenet. Distalt på semilunarytan finns två utskott, den mediala och laterala processus coronoideus, mellan vilka det bildas en inbuktning i vilken strålbenet ligger.

Radius, strålbenet, är placerat kranialt om ulna. Huvudet mottar lite mer än hälften av viktbelastningen i leden (Mason *et al.*, 2005).

Humerus, överarmsbenet, ledar via capitulum humeri mot radius och via mediala delen av sin kondyl (trochlea) mot ulna.

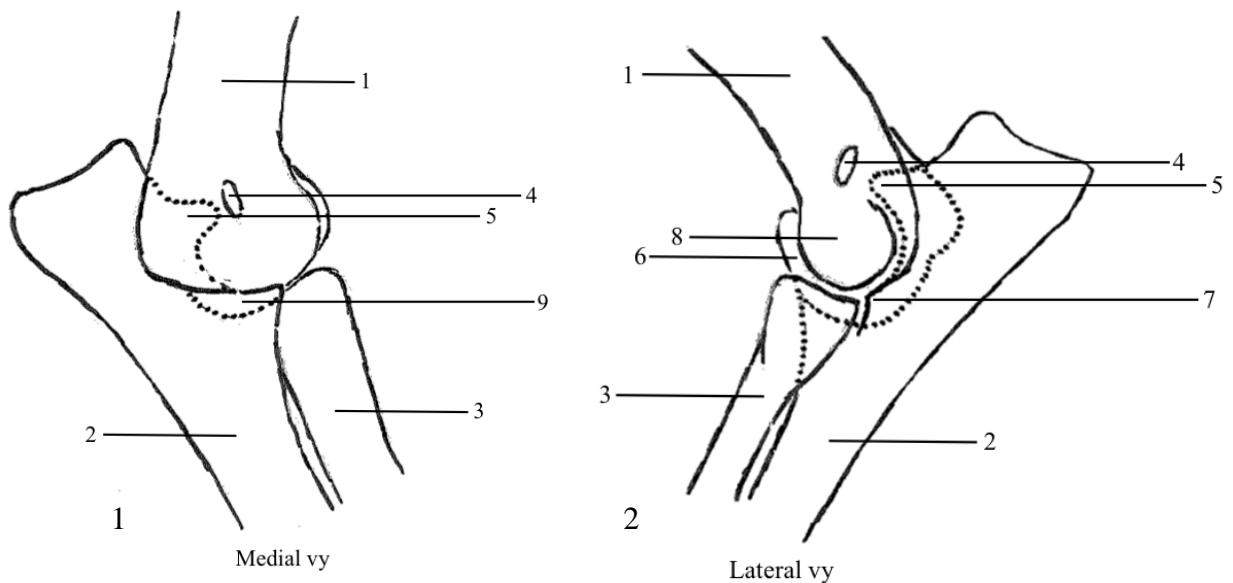


Bild 1 och 2. Schematisk bild av armbågsleden. 1. Humerus, 2. Ulna, 3. Radius, 4. Foramen supratrochleare, 5. Processus anconeus (lokalisering för UPA), 6. Mediala delen av humeruskondylen (trochlea, lokalisering för OCD), 7. Laterala processus coronoideus, 8. Capitulum humeri, 9. Mediala processus coronoideus (lokalisering för FMCP).

Benbildning

Samtliga av armbågsledens ben är långa rörben. Rörben delas in i diafys (mittendel), metafys och ytterst två epifyser. Dessa typer av ben bildas främst via endokondral, indirekt, benbildning. Vid denna typ av benbildning skapas initialt en broskmodell som via ossifikationscentrum succesivt skelettomvandlas i takt med att benet växer. Tidigt i valpstadiet, när benen till stor del utgörs av brosk, är växande hundar särskilt sårbara för att utveckla olika typer av skelettsjukdomar. Tillväxt på bredden sker via appositionell benbildning. Detta sker på ytan genom att brosket differentierar och producerar matrix (Palmer, 1993). Det har föreslagits att överskott av kalcium och kalorier kan interferera med den normala benbildningen (Hedhammar *et al.*, 1974).

Vid endokondral benbildning producerar kondrocyterna i benets diafys substanser som ackumuleras och binder kalcium: brosket mineraliseras, cellerna är hypertrofiska och går i apoptos. Ett primärt ossifikationscentrum bildas redan fyra veckor in i embryonalutvecklingen. Det uppstår i benets diafys när kärl invaderar den döda broskvävnaden och för med sig de celler som ska komma att bli osteoblaster. Osteoblasterna deponerar kollagen typ I och matrixproteiner, osteoid, i den döda vävnaden som således skelettomvandlas (Palmer, 1993).

Broskmodellen växer hela tiden på längden och sekundära ossifikationscentra uppstår. Mellan ossifikationscentrumen i respektive metafys ligger tillväxtzonerna: de fyseala tillväxtplattorna. Där medför prolifererande kondrocyter en fortsatt längdtillväxt. Även ytterst finns ett tillväxtbrosk som ger formen på epifyserna. När benet är färdigvuxet har ossifikationscentrumen förenats och ett yttre, artikulärt ledbrosk linjerar benets epifyser (Palmer, 1993). Hos hund sker föreningen av radius ossifikationscentrum mellan åtta och 18 månader (König *et Liebich*, 2009).

Ledbrosket är avaskulärt och försörjs via diffusion. Majoriteten av dess vävnad utgörs av ECM, som främst består av proteoglykaner och kollagen. Proteoglykaner utgörs av flera glukosaminoglykaner som binder in till ett kärnprotein: aggrecan. Aggrecan binder i sin tur in till hyaluronsyra i stora aggregat kallade hyaluronan, Dessa negativt laddade makromolekyler binder in stora mängder vatten vilket ger brosket dess stötdämpande funktion. När leden belastas pressas vätska ut vilket leder till en komprimering av matrix. Vätskan återresorberas när kraften försvinner och brosket återfår då sin ursprungliga form.

Den kollagentyp som dominerar i ledbrosket är typ II-fibrerna, som även utgör huvuddelen i brosket. Vävnadens styrka kommer av kollagenets förmåga att länkas ihop i grövre fibrer (Eyre, 2001).

Efter att skelettillväxten avslutats sker en kraftig minskning i kondrocyternas kollagen typ II-syntes (Eyre, 2001). Skador på ledbrosket har alltså en låg kapacitet att regenereras på ett sätt som till fullo återställer dess funktion.

Inkongruens

Armbågsledinkongruens innebär att ledens tre ingående ben är felaktigt placerade i relation till varandra. Detta leder till alternerade kontaktpunkter och därmed en onormal belastning i leden.

Det finns två erkända huvudtyper av inkongruens: felaktig radioulnar ratio och en felaktig form på den humeroulnara ledytan (Samoy *et al.*, 2011). I det förstnämnda fallet förekommer det en trappstegsbildning mellan radius och ulnas ledytor. Är radius för kort och ration är positiv leder detta till en ökad belastning på processus coronoideus. Normal användning av leden kommer då med tiden att orsaka lesioner som kan resultera i FMCP (Samoy *et al.*, 2013). Åsikterna om inkongruens som bakomliggande orsak till FMCP går dock isär. Eljack *et Böttcher* (2015) menar att radioulnär inkongruens och då främst ett förkortat strålben är associerat med FMCP. Kramer *et al.* (2006) fann dock inget belägg för att en sådan koppling skulle föreligga. Nemanic *et al.* (2016) resonerar kring att en förklaring till de motstridiga forskningsresultaten kan vara att inkongruens hos vissa individer visat sig vara ett övergående fenomen. Ojämna ledytor kan predisponera för utvecklingen av FMCP, men i takt med att hunden växer rätar inkongruensen ut sig och kan således inte nödvändigtvis påvisas hos en vuxen hunds dysplastiska armbågsled. Hundens ålder vid tillfället för undersökningen kan därmed spela in i om inkongruensen kan påvisas eller ej. Vidare så är olika detekteringsmetoder olika känsliga för att detektera inkongruens (Nemanic *et al.*, 2016).

Är ulna för kort och ration är negativ medför det ett proximalt riktat tryck på distala humerus och indirekt även processus anconeus. Radioulnär inkongruens tycks dock inte vara ensam bakomliggande orsak till UPA (Gasch *et al.*, 2012). Det finns vidare skilda forskningsresultat om huruvida det är en positiv (Gasch *et al.*, 2012) eller negativ (Sjöström, 1998) radioulnar inkongruens som är associerad med UPA. Gasch *et al.* (2012) menar att detta skulle kunna förklaras med att man använt sig av olika mätmetoder och mätpunkter. En långvarig normalbelastning av en led med radioulnar trappstegsbildning tycks även kunna ge upphov till deformiteter så som tillplattning och friktionsskador på den mediala humeruskondylen (Samoy *et al.*, 2013).

Vid en felaktig form på ulnas semilunarformade ledyta passar den humerala kondylen inte in som den ska. Denna typ av inkongruens orsakas av en osynkroniserad tillväxt av proximala ulna och distala humerus. Växer ulna för långsamt relativt humerus kommer ulnas minskade ledyta att även störa distala humerus (Samoy *et al.*, 2011).

Vid inkongruens sätts hela ledens normala fysiologi ur spel. Inkongruens ses därför vanligen ihop med de övriga patologierna som ingår i ED (Samoy *et al.*, 2011). De ojämna ledytorna förekommer hos flera av de raser som drabbas av ED, särskilt tysk schäferhund men även berner sennen tycks drabbas i störst utsträckning (Hazewinkel, 2014).

Ununited processus anconeus, UPA

Processus anconeus (PA) kan bildas på tre olika sätt: via appositionell benbildning, via bildandet av ett eget ossifikationscenter eller en kombination av de båda (Breit *et al.*, 2004). Vid UPA har något i denna process gått fel och PA förenas inte fullständigt med övriga ulna. Har en förening inte skett när hunden uppnått 20 veckors ålder kommer den aldrig att inträffa (Sjöström, 1998). Tysk schäferhund drabbas av denna utvecklingsrubning oftare än andra

raser (Breit *et al.*, 2004). Man har även sett att labrador retriever och golden retriever tycks vara predisponerade till att utveckla UPA (LaFond *et al.*, 2002).

Beroende på hur väl PA förenats med ulna och hur leden belastas kan benuskottet delvis eller helt lossna. Vid en fullständig separation kan benfragmentet migrera i leden, det har visat sig kunna förflytta sig i medial eller kranial riktning. I de fall där PA är helt av är det mycket vanligt att man ser sekundära lesioner även på mediala processus coronoideus och medialt på humerus kondyl. De sekundära skadorna innefattar cystiska lesioner, sprickor och skleros. Utöver fragmenteringens omfattning verkar även storleken på den lösa benbiten och hur långt den vandrat från sin ursprungliga plats spela in i skadornas omfattning. Ett större, displacerat fragment är associerat med allvarligare sekundära lesioner. Hos äldre individer med obehandlad UPA syns en längre gången osteoartit (OA) samt en i högre grad displacerad PA än hos unga individer (Gasch *et al.*, 2012).

Osteofyter, periartikulära benpålagringar, är associerade med OA. UPA är den ED-form associerad med kraftigast osteofytbildning (Grøndalen J *et* Grøndalen T, 1981). Osteofyterna bildas främst på de två processus coronoideus, radiushuvudet, foramen supratrochleare samt humerus mediala epikondyl (Gasch *et al.*, 2012).

Fragmented medial coronoid process, FMCP

FMCP är den vanligast förekommande typen av ED (Grøndalen J *et* Grøndalen T, 1981). En möjlig orsak till detta anses vara att den endokondrala benbildningen av den mediala processus coronoideus (MPC) inträffar relativt sent (Lau *et al.*, 2013). Hos stora hundraser, som i störst utsträckning utvecklar sjukdomen, har man sett att förbeningsförloppet sker långsammare än hos mindre raser. MPC bildas, till skillnad från PA, uteslutande via appositionell benbildning (Breit *et al.*, 2004).

Raser som sjukdomen ofta förekommer hos inkluderar basset hound, berner sennen, chow chow, tysk schäferhund, golden- och labrador retriever, new foundland, rottweiler och sankt bernhard (LaFond *et al.*, 2002). Då det alltid är i den mediala processen patologier uppstår benämner man vanligen sjukdomen som FCP.

Ulnas ledyta mottar mycket av de krafter leden utsätts för, varvid olika typer av störningar som alternerar kontaktytan troligen kan predisponera för utvecklingen av FCP (Mason *et al.*, 2005). Beroende på vilken typ av mekanisk felbelastning som förekommer i leden uppstår olika typer av subkondrala mikrofrakturer. Dessa mikrofrakturer är kopplade till vilka typer av frakturer som sedan uppstår i processus coronoideus (PC). Fragmentationen som uppstår kan vara sagittal, transversal eller en blandning av de två (Künzel *et al.*, 2004). Mikrofrakturer i distala ulna är således ett tidigt tecken man kan påvisa hos individer vars ledbrosk ännu är intakt; de patologiska processerna startar alltså i det subkondrala benet och inte i brosket (Danielson *et al.*, 2006, Wavreille *et al.*, 2015).

FCP kännetecknas av en avvikande form på eller en fragmentering av PC (Gasch *et al.*, 2012). Radiologisk diagnosticering är svår på grund av överlappning av det radiala huvudet samt det faktum att brosket inte synliggörs. Subtrochleär skleros är ett tidigt, om än ospecifikt, tecken man kan fånga upp och som även visat sig vara kopplat till hur långt gången fragmenteringen är (Draffan *et al.*, 2009).

Histologiskt syns subkondrala mikrofrakturer och kondral sprickbildning, måttlig till kraftigt ökad celltäthet av benmärgen, nekros av det trabekulära benet och degeneration av ledbrösket med hypocellularitet och fibrillering. Med mikroCT har man sett att en minskning av glukosaminoglykaner är ett tidigt symptom (Lau *et al.*, 2013).

FCP har visat sig vara kopplat till osteochondros (Bieżyński *et al.*, 2010). Patologier i PC förekommer ofta i kombination med lesioner i humeruskondylens ledbrösk (Rezende *et al.*, 2012). Vid FCP i kombination med en kraftig radioulnar inkongruens är det möjligt att dessa förändringar i humerus representerar "kissing lesions" som tros vara sekundära friktionsskador (Samoy *et al.*, 2013).

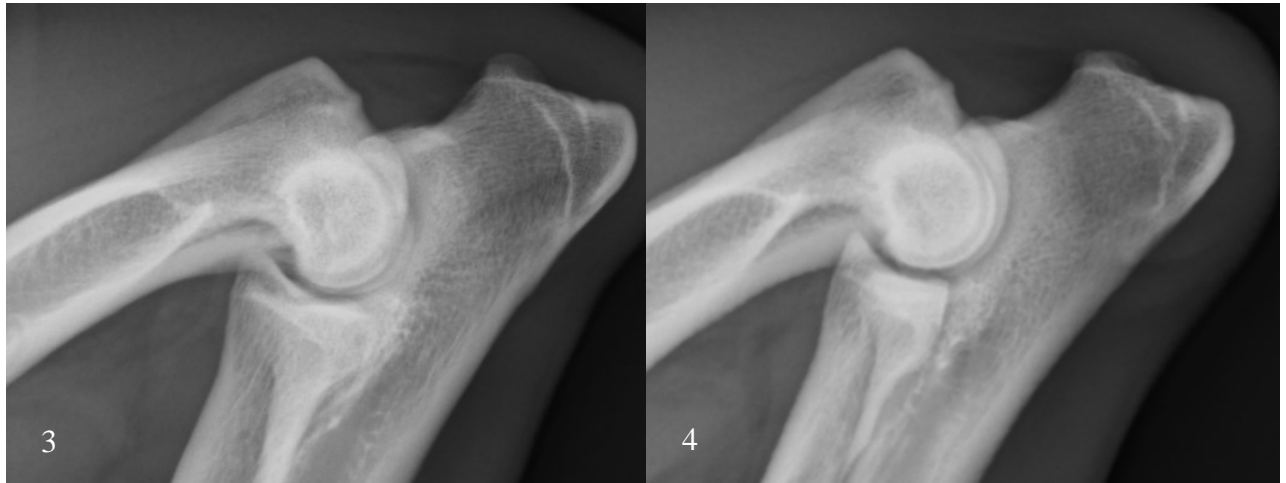

Bild 3 och 4. Måttlig subtrochleär skleros (vänster), ett tidigt radiologiskt fynd vid FCP. Till höger syns en frisk armbåge med normal radiologiska täthet.

Osteochondrosis dissecans, OCD

OCD orsakas av en defekt i förbeningen av den växande hundens brosk. Trots att flera etiologier föreslagits har man i studier enbart funnit belägg för att arvetäta faktorer, så som ledens konformation, spelar in. Andra faktorer som diskuteras kunna orsaka OCD är snabb tillväxt med medföljande tung belastning, mikrotrauma, benskleros eller någon typ av tillstånd som ger en primär kärlskada. Sjukdomen uppstår när kärl som försörjer det artikulära tillväxtbrösket stryps av. Kondrocyterna blir således utan blodtillförsel och det sker en ischemisk infarkt. Detta medför en fokalt störd benbildning och när det friska brosket runt om fortsätter växa ligger den nekrotiska broskbiten kvar, en så kallad broskretention sker (Yttrhus *et al.*, 2007).

Hos gris har man sett att det under en viss period i tillväxten finns tillfälliga, ömtåliga, kärl som löper från benmärgen ut till ledbrösket. En störning i deras flöde tycks vara den utlösande faktorn för OCD hos gris. Detta sker vanligen bilateralt och symmetriskt, på ett och samma predilektionsställe. Det är möjligt att liknande processer sker även hos andra djurslag, som har sina egna predilektionsställen för OCD. Det är vidare möjligt att olika typer av ledinkongruens predisponerar risken för att dessa tillfälliga blodkärl skadas, då olika ytor i leden utsätts för en ökad mekanisk stress (Yttrhus *et al.*, 2007).

Hos den färdigvuxna individen medför broskretentionen en nedsatt förmåga att klara av belastning. När leden utsätts för normal mekanisk påfrestning bildas tillslut en spalt mellan

ledbrosket och den nekrotiska broskbiten, ledytan bryts och en broskflärp uppstår. Hos hund syns i armbågsleden detta främst på humeruskondylen. Spalten tros även kunna uppstå i samband med ett kraftigt trauma (Ytrehus *et al.*, 2007). Den nekrotiska vävnaden och eventuella benfragment kommer ut i leden som svarar med inflammation. Armbågen svullnar upp, hunden får ont och blir halt (Demko *et McLaughlin*, 2005).

Radiologiska fynd inkluderar en tillplattning och skleros av det subkondrala benet mediallyt på humeruskondylen (Demko *et McLaughlin*, 2005). Ledbrosket är fokalt förtjockat och kanten där ben övergår i brosk ojämn. I längre gångna fall kan ledbrosket bli mjukt och rött och intilliggande benmärg ödematös (Ytrehus *et al.*, 2007).

Miljömässiga faktorer så som övervikt har i studier inte kunnat bevisats vara kopplade sjukdomens uppkomst. Ytrehus *et al.* (2007) menar dock att det är troligt att en ökad kroppsmassa påskyndar progressionen från OCD till osteoartrit (OA), då det finns studier på hund i vilka man funnit en korrelation mellan kroppsmassa och graden OA. Kealy *et al.* (2000) fann även de att ett ökat födointag inte ökar frekvensen av armbågsledsjukdomar men däremot allvarlighetsgraden på dessa.

Osteoartrit, OA

Osteoartrit (OA) är en vanlig konsekvens av ED. Det finns två former av OA: primär och sekundär. Den sistnämnda är i särklass vanligast och är relaterad till olika primära problem som inverkar på ledens normala fysiologi (Pettitt *et German*, 2015).

Bakomliggande etiologier innefattar alla typer förändringar som ger direkt skada på ledbrosket, skapar instabilitet i leden eller resulterar i onormala dynamiska krafter. Detta inkluderar utvecklingsrubbingar som ED, trauma eller överbelastning av leden eller någon av dess ingående, stabiliserande strukturer. Sekundär OA startar således med någon typ av ledförändring eller trauma mot någon av ledens delar. Den normala fysiologin i leden rubbas och den felaktiga belastningen ger över tid upphov till skador på ledbrosket. Eyre (2001) menar att just nedbrytningen av kollagen är ett mycket allvarligt och eventuellt oundvikligt steg i osteoartritens förlopp.

Vid OA går ledbroskets kondrocyter i nekros. Histologiskt syns kondrocyter i kluster och en degradering av ECM. Det sker en dedifferentiering av ledbrosket när kollagen typ II fibrer bryts ner av kollagenaser och ersätts av typ I fibrer, med en sämre elasticitetsgivande förmåga. Vid OA har man dessutom sett att det sker en förlust av aggrecan (Muir, 1995), som i en frisk led ska vara jämt fördelad över hela ledbrosket (Valiyaveetil *et al.*, 2005). Ett minskat aggrecanuttryck har hos människa visat sig vara associerat till svårighetsgraden på OA (Eid *et al.*, 2005). I takt med att leden fortsatt belastas nöts det defekta ledbrosket ned. Fibrilleringen medför att hela leden retas och synoviten som uppstår är associerad med makroskopisk villbildning (Rezende *et al.*, 2012).

Då broskets stötdämpande funktion är nedsatt uppstår skleros och mikrofrakturer i det subkondrala benet. Periosteala celler reagerar med att bilda osteofyter och det sker en periartikulär, fibrös benpålagring. Enligt Farell *et al.* (2014), är osteofyternas funktion långt ifrån klarlagd. Trots att de är associerade med OA tycks de fylla en funktion genom att stabilisera upp den defekta leden. Leden blir inte lika stabil som en frisk led, men de kompenserar något för den redan befintliga instabiliteten (Pottenger *et al.*, 1990). Mängden

pålagringar i leden är inte heller nödvändigtvis associerad med de kliniska symptom som hunden uppvisar. Beroende på bakomliggande etiologi sker osteofytbildning i olika omfattning och olika snabbt (Grøndalen J *et* Grøndalen T. 1981, Pettitt *et* German, 2015). Det föreligger dock en koppling mellan graden av OA och skadorna på ledbrösket. En långt gången OA är alltid associerad med broskskador, artikulära lesioner kan dock förekomma även vid lågradig OA (Farrell *et al.*, 2014).

De kliniska kännetecknen för OA är ospecifika. Det vanligaste symptomet är att hunden är stel efter vila. Utöver detta är det vanligt att den visar sig ovillig att utföra fysiskt krävande aktiviteter som att hoppa eller klättra. OA är en livslång sjukdom som tenderar att bli allvarligare i takt med att hunden åldras (Pettitt *et* German, 2015).

Index

År 2012 införde Svenska Kennelklubben (SKK) index för höftleds-(HD) och armbågsledsdysplasi. Index syfte är att minska prevalensen genom att hundar av predisponerade raser tilldelas ett avelsvärde som inte enbart grundas i deras egna ledstatus (fenotyp) utan även i deras släktingars; index säger således något om individens genotyp. Indexet infördes initialt för fem pilotraser: berner sennen, flatcoated retriever, golden retriever, labrador retriever samt rottweiler och utökades 2013 även till att omfatta jämthund och gråhund. Under perioden 2000-2014 hade dessa raser en sjukdomsfrekvens mellan drygt åtta (jämthund) och 27% (rottweiler). I december 2016 publicerade SKK en rapport i vilken de utvärderade resultatet, i detta avsnitt återfinns i korta drag vad som framkommit.

Index är beräknat utifrån hur individen förhåller sig till en referenspopulation. Referenspopulationen inkluderar svenskuppfödda hundar som fötts under de senaste fem åren och uppdateras således årligen. Referenspopulationens index ska representera rasens genomsnitt. Spridningen i index är fördelat så att 95% av raspopulationen har ett index mellan 75 och 115.

Om en hund tilldelas ett index över 100 så är dess skattade avelsvärde, det vill säga den beräknade genotypen, bättre än rasens genomsnitt. Om man avser att avla på två hundar som tilldelats index har SKK en websida (avelsdata) där man kan beräkna avkommornas preliminära kullindex. Kullindexet är ett genomsnitt av tikens och hanens egna index. Detta innebär att en hund med ett mindre ledfel kan användas i avel och ändå producera avkommor som får ett preliminärt index över 100. Risken för att en hund utvecklar ED är betydligt högre om den tilldelats ett preliminärt kullindex på under 100 gentemot om den fötts i en kull med preliminärt index på över 100. När individer ur kullen och släktingar (exempelvis andra avkommor till föräldradyren) röntgas så uppdateras indexsiffran. En individs index är med andra ord inte statistiskt utan förändras kontinuerligt i takt med att ny information tillkommer.

Under tiden för pilotstudien framkom det att index ej varit så prioriterat i avelsarbetet. Beroende på vilket år och vilken ras man tittar på så hade drygt 20-40% av de födda kullarna tilldelats ett

preliminärt kullindex på under 100 och alltså förväntats försämra rasens genomsnitt. I en utvärdering av rasernas fenotyper låg ED-frekvensen fortsatt relativt konstant. Golden retriever hade en svag försämring och hos berner sennen samt jämthund hade andelen ED-belastade individer minskat. Golden retriever var även den ras där störst andel av de totala kullarna (i genomsnitt 43%) under åren haft ett index på under 100. Berner sennen och jämthund hade haft i snitt 33 respektive 24% antal kullar med ett index på under 100.

Från det att en hund fyllt ett år kan den, via en lateral röntgenprojektion, tilldelas en officiell bedömning av sin ledstatus av SKKs veterinärer. Graderingen baseras på vilka sekundära lesioner som är synliga radiologiskt. ED bedöms utifrån ett fyrgradigt system: ua, 1, 2 och 3. Ua är synonymt med att leden är utan anmärkning och inga förändringar kan påvisas radiologiskt. ED 1 innebär milda benpålagringar, ED 2 måttliga och ED 3 kraftiga. Om hunden med säkerhet kan diagnosticeras med UPA, FCP eller OCD tilldelas den alltid ED grad 3. ED-graderingen utgör grunden för index. Grad 3 ger hunden ett lågt index vilket i teori gör det omöjligt för den att i någon parningskombination komma upp i ett beräknat kullindex på över 100.

Samtidigt som indexutvärderingen skedde så studerades hos rottweiler även avkommors ED-grad i jämförelse med föräldradjurens. Det framkom att föräldrar röntgade ua fick högst andel friska avkommor. Det framkom även att frekvensen ED-belastade avkommor inte nödvändigtvis är kopplad till föräldradjurens ED-grad. Till exempel visade det sig att två föräldradjur med ED 1 gav störst andel ED-belastade avkommor (Svenska Kennelklubben, 2016).

DISKUSSION

ED är ett samlingsnamn för flera komplexa utvecklingsrubbningsvar vars etiologier fortfarande inte är helt klarlagda. Inom vissa raspopulationer är ED mycket utbredd. Då de olika ledsjukdomarna som ingår i ED nedärvs polygent och dessutom är multifaktoriella (Samoy *et al.*, 2011) är de svåra att avla bort. Något som komplicerar ytterligare är att ED nedärvs olika inom olika raser och de fyra formerna dessutom nedärvs på skilda sätt inom samma ras (Clements *et al.*, 2009, Oberbauer *et al.*, 2017). Detta innebär i praktiken att man genom att selektera individer utan genetisk predisponering att utveckla en viss typ av ED samtidigt kan selektera individer med genotyp för en annan ED-form.

Ledinkongruens räknas som en egen form av ED och ses vanligen ihop med övriga typer (Samoy *et al.*, 2011). Det finns mycket motsättningar i vilken typ av inkongruens som är associerad med vilken typ av ED. Nemanic *et al.* (2016) menar att detta kan förklaras av att inkongruens hos växande hundar kan vara ett övergående fenomen och hundarnas ålder vid röntgen således i högsta grad spelar in i resultatet. I en studie där 25 kliniskt friska sju- till åtta veckors valpar av jättehundraser (vuxenvikt på över 50 kg) röntgades varje månad fram tills sex månaders ålder fann man att tillväxten i ulna och radius kan vara osynkroniserad. Detta medför en radioulnar inkongruens med ökad belastning på ulnas mediala processus coronoideus (MPC). De båda valpar som under studiens gång utvecklade FCP påvisades ha en mer

betydande radioulnar inkongruens än samtliga av de övriga friska valparnas. Det var vidare bara de två valparna som utvecklade ED som hade en osynkroniserad förslutning av ulnas- och radius distala fyseala tillväxtplattor: ulna växte klart före radius.

Denna studie är intressant då det eventuellt skulle vara möjligt att förebygga utvecklingen av ED hos dessa hundar genom att vara restriktiv med de belastningar leden utsätts för tills ledytorna rätat ut sig. Studien är dock liten och mer omfattande studier där man kontinuerligt röntgar växande hundar av predisponerade raser behövs innan man med säkerhet kan säga något om företeelsens relevans för utvecklingen av FCP. Då åsikterna kring inkongruens även vid andra ED-former går isär skulle man med fördel kunna göra fler studier med samma upplägg som ovannämnda även där: kontinuerlig röntgen av kliniskt friska valpar. De flesta publicerade studierna gällande ED är utförda på hundar som redan diagnostiserats med ett eller flera av tillstånden. Det är möjligt att man skulle kunna komma närmre sanningen om etiologierna genom att utföra fler studier på destinationsuppfödda djur, då man har möjlighet att följa sjukdomsutvecklingen och därefter dess förlopp. Då skulle individerna i studien dessutom födas upp i en standardiserad miljö, vilket skulle göra att olika miljöfaktorer antingen kan minimeras eller, för att undersöka deras eventuella relevans, induceras.

Att en korrekt kalcium-fosforkvot är essentiellt för växande hundar är nog att betrakta som allmänt känd kunskap. Kommersiella foder som säljs idag är dessutom noga kontrollerade för just detta, varvid en felaktig kalcium-fosforkvot som bakomliggande orsak för ED bör bedömas som osannolik. Hedhammar *et al.* fann redan 1974 kring att ett högt kaloriintag tycks vara associerat med olika skelettutvecklingsrubbnings, bland annat sågs en inhibering av broskets mognad hos de individer som i studien utfodrats *ad libitum* gentemot de individer som utfodrats mindre mängder. Hedhammar *et al.* (1974) spekulerar i om detta även kunde vara kopplat till ett överskott av kalcium. Det stora foderintaget som resulterade i ständigt höga kalciumhalter skulle då med tiden kunna trötta ut kroppens system och istället orsaka en sekundär kalciumbrist när thyroideas- och parathyroideas hormonsystem sattes ur spel. Då man sett att stora hundraser kan ha en utdragen förbening av MPC (Breit *et al.*, 2004) skulle det kunna vara så att ett för högt kaloriintag i kombination med denna företeelse kan göra dem extra sårbara att utveckla FCP. Hedhammar *et al.* (1974) fann även att hundar som får fri tillgång på mat ligger högre i vikt och dessutom växer färdigt tidigare gentemot hundar som utfodras mer restriktivt. Hundar som växer upp på ett kraftigt kaloriöverskott har alltså en tidigare hög belastning på deras kanske inte ännu helt färdigutvecklade leder.

Flera studier i syfte att undersöka utfodringens betydelse har utförts. Kealy *et al.* (2000) kunde inte finna en ökad prevalens av dysplastiska armbågar hos hundar som utfodrats mer än kontrollgruppen, dock var allvarlighetsgraden av OA värre hos dessa individer. Det har även föreslagits att en ökad kroppsvikt skulle kunna påskynda utvecklandet från OCD till OA (Ytrehus *et al.* 2007). Sallander *et al.* (2006) utförde en omfattande fall-kontrollstudie på labrador retriever där djurägare fick besvara en enkät gällande utfodring, kosttillskott och motion. Typen av mat kunde då inte fastställas som en riskfaktor, däremot hade samtliga av studiens sex hundar som enligt djurägaren utfodrats *ad libitum* utvecklat antingen ED, HD eller båda ledfelen. Vidare fann man att en hög kroppsvikt och ett högt fettintag var associerat med risk att drabbas av ED. Enligt enkäten framkom det också att springa efter kastade pinnar och bollar var en riskfaktor. Då det är en fall-kontrollstudie är det möjligt att djurägarna till de sjuka djuren varit mer benägna att framhålla olika faktorer som kan förklara att deras hundar

insjuknat. Att en högre kroppsvikt sågs som en riskfaktor bör dock kunna betraktas objektivt, särskilt då andra studier (Kealy *et al.*, 2000) funnit samma koppling.

Index är ett avelsverktyg som ger uppfödare möjligheten att få en uppfattning om sina avelsdjurs genotyp och inte bara fenotypen. Då arvs gången av ED är så komplex och de olika ingående sjukdomarnas etiologier varierar så skulle de med fördel undersökas separat. I flera fall förekommer de dessutom tillsammans (Samoy *et al.*, 2011) och det kan vara svårt att avgöra vilken lesion som är den primära. Det kan således bli problem när alla fyra ED-former, som är separata tillstånd, betraktas och behandlas som en och samma sjukdom. SKK fann i sin undersökning att föräldradjur som tilldelats en högre dysplasi grad inte nödvändigtvis fick fler sjuka avkommor än de med en lägre dysplasi grad. Detta är troligen en följd av att studiens olika föräldradjur kan ha haft olika typer av utvecklingsrubbingar med olika hög arvbarhet och olika nedärvningssätt. Vissa typer av ED leder nämligen till en ökad mängd benpålagringar (Grøndalen J *et* Grøndalen T, 1981) och hunden kan således komma att tilldelas en högre ED-grad. Då även övervikt har visat sig vara kopplat till progressionen av OA kan även en individ som utfodrats mycket tilldelas en högre dysplasi grad.

Av alla ED-former är UPA den form associerad med kraftigast osteofytbildning (Grøndalen J *et* Grøndalen T, 1981). Då PA har stor betydelse för armbågsledens lateromediala stabilitet (Samoy *et al.*, 2011) skulle det, som även Farrell (2014) diskuterat, kunna röra sig om en kompensatorisk benbildning för att stabilisera upp leden. En hund som under uppväxten drabbas av yttre trauma som påverkar ledens stabilitet skulle i teorin kunna utveckla sekundära benpålagringar som sedan medför att den tilldelas en ED-grad, utan att egentligen inneha någon av de primära patologiska tillstånd som omfattas av ED-begreppet.

Då ED är så pass utbrett är de individer som tilldelas en högre ED-grad på grund av yttre faktorer som trauma eller övervikt, eller eventuellt klassificeras som falskt positiva för ED, inte att betrakta som ett problem. Däremot kan det vara ett problem att hundar klassificeras som falskt negativa (Lau *et al.*, 2013). Tidiga förändringar vid en begynnande FCP kan vara särskilt svåra att detektera radiologiskt på grund av de ingående benens placering, där en lateral projektion innefattar flera överlappande områden. Det finns även hundar som kan ha någon typ av ED utan de osteofyter vars storlek man mäter. Osteofyterna kan även vara placerade på andra ställen än processus anconeus (Kunst *et al.*, 2014), vilket gör dem svårare att upptäcka radiologiskt.

Att minska ED-prevalensen tycks vara mycket svårt. Då ED omfattar fyra vitt skilda tillstånd med olika etiologier och patologianatomiska kännetecken är det osannolikt att med endast ett och samma verktyg snabbt erhålla ett positivt resultat. Vidare så nedärvs samma ED-form olika mellan olika raser och de fyra formerna av ED dessutom olika inom samma ras (Clements *et al.*, 2009, Oberbauer *et al.*, 2017), varvid ett gemensamt gentest kan vara mycket svårt att ta fram. Att man fått olika resultat i studier om armbågsledsdysplasins arvbarhet (Hazewinkel, 2014) är med den komplexa nedärvningen i åtanke inte konstigt. Dessutom är arvbarheten en momentan bild under givna betingelser på den population studien inkluderat.

Då de sjukdomar som uppstår i leden är progressiva (Pettitt *et* German, 2015) och i vissa fall svår detekterbara (Draffan *et al.*, 2009) skulle predisponerade raser med fördel röntgas vid en senare ålder, då de sekundära lesioner man tittar efter med större sannolikhet skulle framträda tydligt radiologiskt. Något som även skulle kunna göras för att minska prevalensen är att

utvärdera avkommor innan man tar upprepade kullar på föräldradjuren, så indexet har större sannolikhet att bättre reflektera individernas reella avelsvärde.

Då ED ändå odiskutabelt delvis orsakas av en ärftlig komponent är i nuläget fenotypisk selektion i kombination med index, ett skattat avelsvärde, det bästa verktyget för att kunna förbättra ED-läget. Kanske skulle det med mer forskning vara möjligt att få fram motsvarande avelsverktyg för respektive av de olika tillstånden, förslagsvis att man riktar extra uppmärksamhet mot FCP som är den mest utbredda formen (Grøndalen J *et* Grøndalen T, 1981).

LITTERATURFÖRTECKNING

- Bieżyński, J., Skrzypczak, P., Kościółek, N., Piątek, A. & Drożdżyńska, M. (2010). Fragmented coronary process as an element of elbow dysplasia. balance of two years of experience. *Bulletin of the Veterinary Institute in Pulawy*, 54, pp 397–400.
- Breit, S., Künzel, W. & Seiler, S. (2004). Variation in the ossification process of the anconeal and medial coronoid processes of the canine ulna. *Research in Veterinary Science*, 77(1), pp 9–16.
- Clements, D. N., Short, A. D., Barnes, A., Kennedy, L. J., Ferguson, J. F., Butterworth, S. J., Fitzpatrick, N., Pead, M., Bennett, D., Innes, J. F., Carter, S. D. & Ollier, W. E. R. (2010). A candidate gene study of canine joint diseases. *Journal of Heredity*, 101(1), pp 54–60.
- Danielson, K. C., Fitzpatrick, N., Muir, P. & Manley, P. A. (2006). Histomorphometry of fragmented medial coronoid process in dogs: a comparison of affected and normal coronoid processes. *Veterinary surgery: VS*, 35(6), pp 501–509.
- Demko, J. & McLaughlin, R. (2005). Developmental orthopedic disease. *The Veterinary Clinics of North America. Small Animal Practice*, 35(5), p 1111–1135, v.
- Draffan, D., Carrera, I., Carmichael, S., Heller, J. & Hammond, G. (2009). Radiographic analysis of trochlear notch sclerosis in the diagnosis of osteoarthritis secondary to medial coronoid disease. *Veterinary and Comparative Orthopaedics and Traumatology (VCOT)*, 22(1), pp 7–15.
- Eid, K., Thornhill, T. S. & Glowacki, J. (2006). Chondrocyte gene expression in osteoarthritis: Correlation with disease severity. *Journal of Orthopaedic Research*, 24(5), pp 1062–1068.
- Eljack, H. & Böttcher, P. (2015). Relationship between axial radioulnar incongruence with cartilage damage in dogs with medial coronoid disease. *Veterinary surgery: VS*, 44(2), pp 174–179.
- Eyre, D. (2001). Articular cartilage and changes in Arthritis: Collagen of articular cartilage. *Arthritis Research & Therapy*, 4, p 30.
- Farrell, M., Heller, J., Solano, M., Fitzpatrick, N., Sparrow, T. & Kowaleski, M. (2014). Does Radiographic Arthrosis Correlate With Cartilage Pathology in Labrador Retrievers Affected by Medial Coronoid Process Disease? *Veterinary Surgery*, 43(2), pp 155–165.
- Gasch, E. G., Labruyère, J. J. & Bardet, J. F. (2012). Computed tomography of ununited anconeal process in the dog. *Veterinary and Comparative Orthopaedics and Traumatology (VCOT)*, 25(6), pp 498–505.

Grøndalen, J. & Lingaas, F. (1991). Arthrosis in the elbow joint of young rapidly growing dogs: a genetic investigation. *Journal of Small Animal Practice*, 32(9), pp 460–464.

Grøndalen, J. & Grøndalen, T. (1981). Arthrosis in the elbow joint of young rapidly growing dogs. V. A pathoanatomical investigation. *Nordisk Veterinaermedicin*, 33(1), pp 1–16.

Hazewinkel, H. a. W. (2014). Elbow dysplasia: different entities and their etiologies, incidences and genetic aspects. *39th World Small Animal Veterinary Association Congress, Cape Town, South Africa, 16-19 September 2014. Proceedings book*, pp 318–325.

Hedhammar, A., Wu, F. M., Krook, L., Schryver, H. F., De Lahunta, A., Whalen, J. P., Kallfelz, F. A., Nunez, E. A., Hintz, H. F., Sheffy, B. E. & Ryan, G. D. (1974). Overnutrition and skeletal disease. An experimental study in growing Great Dane dogs. *The Cornell Veterinarian*, 64(2), p Suppl 5:5-160.

Kealy, R. D., Lawler, D. F., Ballam, J. M., Lust, G., Biery, D. N., Smith, G. K. & Mantz, S. L. (2000). Evaluation of the effect of limited food consumption on radiographic evidence of osteoarthritis in dogs. *Journal of the American Veterinary Medical Association*, 217(11), pp 1678–1680.

Kirberger, R. M. & Fourie, S. L. (1998). Elbow dysplasia in the dog: pathophysiology, diagnosis and control. *Journal of the South African Veterinary Association*, 69(2), pp 43–54.

Kramer, A., Holsworth, I. G., Wisner, E. R., Kass, P. H. & Schulz, K. S. (2006). Computed tomographic evaluation of canine radioulnar incongruence in vivo. *Veterinary surgery: VS*, 35(1), pp 24–29.

Kunst, C. M., Pease, A. P., Nelson, N. C., Habing, G. & Ballegeer, E. A. (2014). Computed Tomographic Identification of Dysplasia and Progression of Osteoarthritis in Dog Elbows Previously Assigned Ofa Grades 0 and 1. *Veterinary Radiology & Ultrasound*, 55(5), pp 511–520.

König, H. E, Liebich, H. (red) (2009). *Veterinary Anatomy of Domestic Mammals: Textbook and Colour Atlas*. 4 uppl, p 153. Schattauer: Stuttgart.

LaFond, E., Breur, G. J. & Austin, C. C. (2002). Breed susceptibility for developmental orthopedic diseases in dogs. *Journal of the American Animal Hospital Association*, 38(5), pp 467–477.

Lau, S. F., Wolschrijn, C. F., Siebelt, M., Vernooij, J. C. M., Voorhout, G. & Hazewinkel, H. a. W. (2013). Assessment of articular cartilage and subchondral bone using EPIC-microCT in

- Labrador retrievers with incipient medial coronoid disease. *Veterinary Journal*, 198(1), pp 116–121.
- Mason, D. R., Schulz, K. S., Fujita, Y., Kass, P. H. & Stover, S. M. (2005). In vitro force mapping of normal canine humeroradial and humeroulnar joints. *American Journal of Veterinary Research*, 66(1), pp 132–135.
- Muir, H. (1995). The chondrocyte, architect of cartilage. Biomechanics, structure, function and molecular biology of cartilage matrix macromolecules. *BioEssays: News and Reviews in Molecular, Cellular and Developmental Biology*, 17(12), pp 1039–1048.
- Nemanic, S., Nixon, B. K. & Baltzer, W. (2016). Analysis of risk factors for elbow dysplasia in giant breed dogs. *Veterinary and Comparative Orthopaedics and Traumatology: V.C.O.T.*, 29(5), pp 369–377.
- Oberbauer, A. M., Keller, G. G. & Famula, T. R. (2017). Long-term genetic selection reduced prevalence of hip and elbow dysplasia in 60 dog breeds. *PLOS ONE*, 12(2), p e0172918.
- Palmer, N. (1993). Bones and Joints. I: Jubb, K. V. F., Kennedy, P. C., Palmer, N. (red), *Pathology of Domestic Animals*. Cambridge: Academic Press, 4 uppl. (1) pp 16-19, 122-123.
- Pettitt, R. A., German, A. J. (2015). Investigation and management of canine osteoarthritis. *In practice*, 37, pp 1-8.
- Pottenger, L. A., Phillips, F. M. & Draganich, L. F. (1990). The effect of marginal osteophytes on reduction of varus-valgus instability in osteoarthritic knees. *Arthritis and Rheumatism*, 33(6), pp 853–858.
- Rezende, C. M. F., Melo, E. G., Malm, C. & Gheller, V. A. (2012). Arthroscopical treatment of elbow joint disease. *Arquivo Brasileiro De Medicina Veterinaria E Zootecnia*, 64(1), pp 9–14.
- Sallander, M. H., Hedhammar, A. & Trogen, M. E. H. (2006). Diet, exercise, and weight as risk factors in hip dysplasia and elbow arthrosis in Labrador Retrievers. *The Journal of Nutrition*, 136(7 Suppl), p 2050S–2052S.
- Samoy, Y. C. A., Bakker, E. de, Vynckt, D. V., Coppieters, E., Bree, H. van & Ryssen, B. V. (2013). Arthroscopic treatment of fragmented coronoid process with severe elbow incongruity. *Veterinary and Comparative Orthopaedics and Traumatology (VCOT)*, 26(1), pp 27–33.
- Samoy, Y., Gielen, I., Bree, H. van & Ryssen, B. van (2011). Dysplastic elbow diseases in dogs. *Vlaams Diergeneeskundig Tijdschrift*, 80(5), pp 327–338.

Sjöström, L. (1998). Ununited Anconeal Process In The Dog. *Veterinary Clinics of North America: Small Animal Practice*, 28(1), pp 75–86.

Svenska Kennelklubben (2016). *Utvärdering av HD-/ED-index i avelsarbetet under perioden 2012-2015*. Tillgänglig: <https://www.skk.se/globalassets/dokument/uppfodning/utvardering-index-2012-2015.pdf> [2018-02-25].

Valiyaveetil, M., Mort, J. S. & McDevitt, C. A. (2005). The concentration, gene expression, and spatial distribution of aggrecan in canine articular cartilage, meniscus, and anterior and posterior cruciate ligaments: a new molecular distinction between hyaline cartilage and fibrocartilage in the knee joint. *Connective Tissue Research*, 46(2), pp 83–91.

Wavreille, V., Fitzpatrick, N., Drost, W. T., Russell, D. & Allen, M. J. (2015). Correlation Between Histopathologic, Arthroscopic, and Magnetic Resonance Imaging Findings in Dogs With Medial Coronoid Disease. *Veterinary Surgery*, 44(4), pp 501–510.

Ytrehus, B., Carlson, C. S. & Ekman, S. (2007). Etiology and Pathogenesis of Osteochondrosis. *Veterinary Pathology*, 44(4), pp 429–448.