

Utvärdering av Di35M-PrLO-projektion av
armbågsleden för utlinjering av mediala processus
coronoideus hos hund

Jerker Kihlström

**Handledare: Kerstin Hansson
Inst. för Kliniska vetenskaper**

**Sveriges lantbruksuniversitet
Fakulteten för veterinärmedicin och
husdjursvetenskap**

**Examensarbete 2008:21
ISSN 1652-8697**

**Uppsala 2008
Veterinärprogrammet**

INNEHÅLLSFÖRTECKNING

Sammanfattning	3
Abstract	4
Inledning	5
Allmänt om sjukdomen	6
Symptom	6
Patogenes	6
Behandling	6
Projektionsteknik	7
Material och metod	8
Resultat	11
Diskussion	14
Speciellt tack till	16
Referensförteckning	17

SAMMANFATTNING

Studien syftar till att prova och utvärdera en alternativ projektion för utlinjering av mediala processus coronoideus i armbågsleden hos hund. Projektionen (Di35M-PrLO) omnämndes första gången i en artikel av Haudiquet et al 2002, vilka beskrev och utvärderade projektionen på kadaverben. Haudiquet et al kunde visa en god sensitivitet för mediala processus coronoideus (MCP), vilket skulle kunna vara till hjälp vid diagnosticering av misstänkt fragmenterad processus coronoideus (FCP).

Föreliggande studie är tredelad. Studiens första del består av en in vivo-utvärdering av projektionen, inkluderande projektionsteknik och en subjektiv bedömning av mediala processus coronoideus. Studiens andra del består av en in vitro-utvärdering av vilken del av mediala processus coronoideus som utlinjeras skarpest vid olika positioneringsteknik. Tredje delen är en utvärdering av positioneringstekniken för att se om projektionen är möjlig att använda i kliniskt arbete.

Studien visar att man vid användande av Di35M-PrLO flexed projektion i 16 av 24 fall tydligare kan utlinjera mediala processus coronoideus kraniala och proximala kant jämfört med M-L flexed projektion. I 5 fall ansågs utlinjeringen sämre i Di35M-PrLO, och i 3 fall kunde ingen skillnad ses.

Preparatstudien visar att bättre utlinjering kan fås vid en 20° vinkling av humerus mot underlaget (ger att humerus befinner sig över armbågsleden i horisontalplan). Detta skulle ge projektionen namnet RadioDi35M-PrLO-HumeroPr20M-DiLO.

Positioneringen är enkel, och projektionen bör utan svårighet kunna tas även av mindre erfaren personal.

Studien visar vidare att Di35M-PrLO-projektion kan tillföra mer information och författaren föreslår att man bör ta projektionen vid hältor härledda från armbågsleden på riskraser och på samtliga armbågsledshältor hos hundar yngre än ca 1 år. På sikt bör projektionen utvärderas på ett större patientmaterial, varför det vore önskvärt med ett större försök.

ABSTRACT

The aim of this study is to evaluate an alternative projection of the Medial Coronoid Process (MCP) of the canine elbow joint. The projection (Di35M-PrLO) was, to my knowledge, first mentioned in an article by Haudiquet et al in 2002. In that article the projection was tested in vitro, and a good sensitivity was showed for the Medial Coronoid Process. The projection might be helpful in cases of suspected Fragmented Coronoid Process (FCP).

This study is divided into three parts. The first part is an in-vivo test of the projection, including technique and subjective evaluation of the outlining of the MCP. Part two is an in-vitro study of different positioning of the humerus in the Di35M-PrLO, in order to see which part of the MCP is best outlined in which position. Part three is an evaluation of the positioning technique, in order to see if the projection is usable in standard clinical situations.

The study shows that the use of Di35M-PrLO flexed projection outlines the MCP sharper in 16 out of 24 cases, when compared to standard M-L flexed projection. In 5 cases the outlining was better in standard M-L, and in 3 cases no difference could be seen.

The in-vitro study shows that a 20 degree angle of the humerus (the shoulder is at higher level than the elbow joint) gives an even better outlining of the MCP. This would give the projection the name RadioDi35M-PrLO-HumeroPr20M-DiL.

The positioning technique is simple, and the technicians performing the radiographic examination had no problems during the study.

In total the study shows that use of the Di35M-PrLO projection might give more information, and the author suggests that it should be used in dogs presented with elbow lameness if the patient is in risk for FCP. The study is only a pilot project, and more or larger studies are needed.

INLEDNING

Hälta från armbågsleden är ett vanligt kliniskt problem hos unga hundar. Bland orsakerna till dessa hältor finns sjukdomarna i armbågsledsdysplasi-komplexet. I detta komplex ingår osteokondros (OCD), ununited processus anconeus (UAP), inkongruens i armbågsleden samt fragmenterad processus coronoideus (FCP) (Gemmil & Clemens 2007, Fossum ed 2002). Dessa förekommer i många raser, men är vanligast hos raserna Berner Sennenhund, Labrador retriever, Golden retriever, Newfoundland, Rottweiler, Chow-Chow och Schäfer (Fossum ed 2002, Vezzoni 2006, Morgan et al 2000, LaFond et al 2002).

Av dessa fyra sjukdomar är FCP den klart svåraste att diagnosticera. Möjliga metoder är artroskopi, artrotomi, datortomografi (CT), magnetresonanstomografi (MRT) samt konventionell röntgen. Enstaka författare har föreslagit ultraljud (Knox et al 2003).

Artroskopi och CT är utmärkta diagnostikmetoder, men är både dyrt och otillgängligt i stora delar av landet. Konventionell röntgen är billigt och lättillgängligt i hela landet, men har nackdelen att det område man vill undersöka är svårt att friprojicera. Den radiologiska utvärderingen baseras främst på sekundära förändringar i form av osteofytära pålagringar (Wosar et al 1999).

Diagnosen fragmenterad processus coronoideus ställs bäst via artroskopi och/eller CT (Berry 1992, Janthur et al 2000, Thrall ed 2007). Man måste dock vara realistisk när det gäller diagnostiska möjligheter. Att skicka alla kliniska patienter med misstänkt FCP till de få CT- stationer vi har skulle dels vara ekonomiskt omöjligt och dessutom överbelasta dessa. Artroskopi är mer spritt i landet, men är fortfarande dyrt och medför risker för patienten.

Att finna en enkel projektions och positioneringsteknik som erbjuder förbättrade möjligheter för utvärdering av mediala processus coronoideus (Medial Coronoid Process, MCP) skulle kunna förenkla diagnostiken av FCP.

I en in vitro studie har projektionen Di35M-PrLO föreslagits (Haudiquet P.R, Marcellin-Little D.J, Stebbins M.E 2002). Denna visade sig ha god sensitivitet för MCP. Syftet med föreliggande studie är att prova den föreslagna projektionen i en in vivo-studie för att utvärdera möjligheterna att använda den i kliniskt arbete, samt att i en in vitro-studie utröna huruvida förändringar i humerus position kan förbättra projektionen.

ALLMÄNT OM SJUKDOMEN

Symptom

De kliniska tecken man ser är generella tecken på frambenshälta, utgående från armbågsleden. Ofta intermittent och med ett långsamt progredierande förlopp (Ettinger et al, Kahn ed 2005, Fossum et al 2002), men symptomen kan även ha uppkommit akut. Vanligast är att hunden är 3-7 månader vid symptomdebut, men sjukdomen förekommer även hos äldre hundar.

Ungefär två tredjedelar av de drabbade individerna är hanar (Ettinger et al 2005). Ofta upplevs hunden som stel innan uppvärmning, och hältan förvärras efter träning.

Patogenes

Fragmenterad processus coronoideus har en ofullständigt känd patogenes. Armbågsledsdysplasi (vari FCP ingår) med påföljande artros har en visat genetisk komponent, med relativt hög arvbarhet. En undersökning av Swenson et al 1997 visade på siffror mellan 0.28-0.4 beroende på ras och kön. För predestinerade individer verkar risken öka vid överutfodring, för snabb tillväxt, övervikt och överbelastning av leden (van Ryssen et al 1997). Excessiv utfodring med kalcium eller vitamin D är andra föreslagna riskfaktorer (Lavelle 1989, Kahn ed 2005, Fossum et al 2002)

I grunden innebär FCP en överbelastning på MCP, vilket medför att denna utvecklar fissurer och/eller broskdefekter, eller till och med frakturer.(Trostel et al 2003).

Behandling

Tidigare har man ansett att FCP kunde behandlas bäst konservativt, med träning, NSAID och sjukgymnastik (Ettinger et al 1995). Numer anser man att artroskopi eller artrotomi, och borttagande av fragmentet/fragmenten är korrekt behandling, förutsatt att hältan är kraftig och att de synliga förändringarna (osteoartrit) är maximalt måttliga. (Kahn ed 2005, Fossum et al 2002).

Eftersom det är visat att AD har en ärftlig komponent är den bästa profylaxen på populationsnivå avelshygien (Swenson et al 1997).

PROJEKTIONSTEKNIK

Ett flertal projektioner finns beskrivna för utvärdering av MCP (M-L, M-L flex, Cr-Cd, Cr15L-CdMO, MCd-LCrO m.fl.) I samtliga är man överens om att MCP överprojiceras av andra skelettdelar, vilket försvårar utvärderingen (Thrall 2007,1986) (Schebitz& Wilkens 1989 röntgenatlas, Wosar et al 1999, Knox et al 2003).

Traditionellt använder man vid armbågsledsutvärdering M-L och Cr-Cd projektion. I en studie av Berry 1992 kunde dock mediala processus coronoideus kraniala kant särskiljas med god säkerhet endast i 50-69% av fallen.

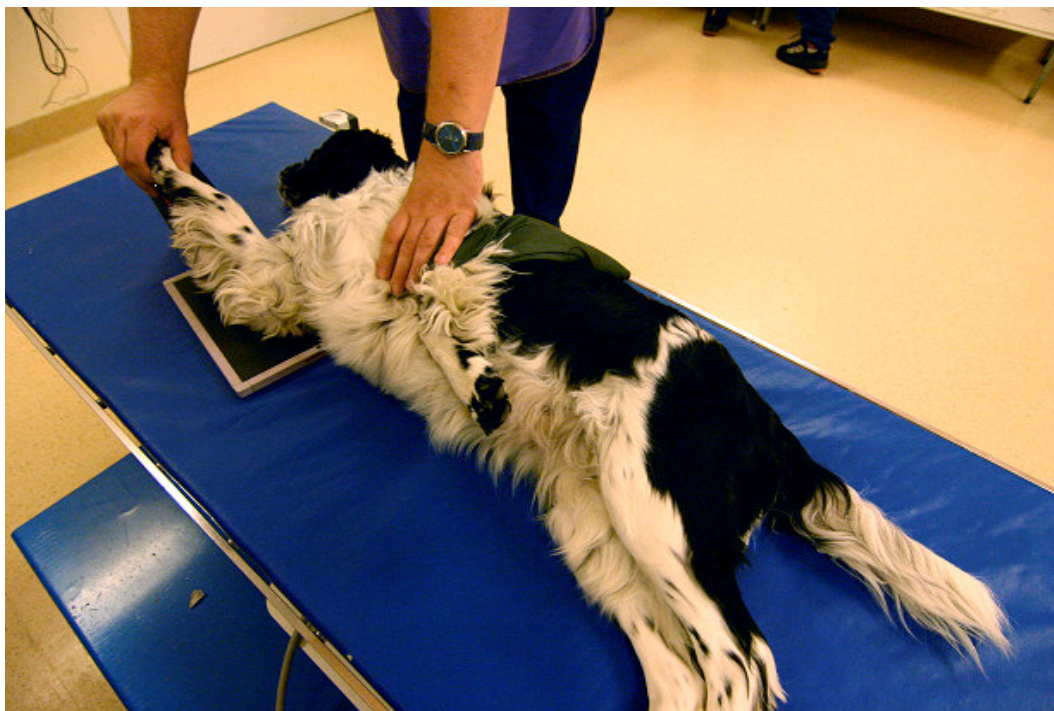
Miyabayashi et al visade 1995 att projektionen M-Ca-LCr15O visar MCP:s kraniala kant i 94 % (Miyabayashi et al 1995). Denna projektion bör användas framförallt om man inte ser kraniala kanten i M-L projektion (Miyabayashi et al 1995). Mediala processus coronoideus proximala kant utvärderades inte i studien.

I litteraturen verkar saknas projektioner med vilka man med säkerhet kan utvärdera hela MCP.

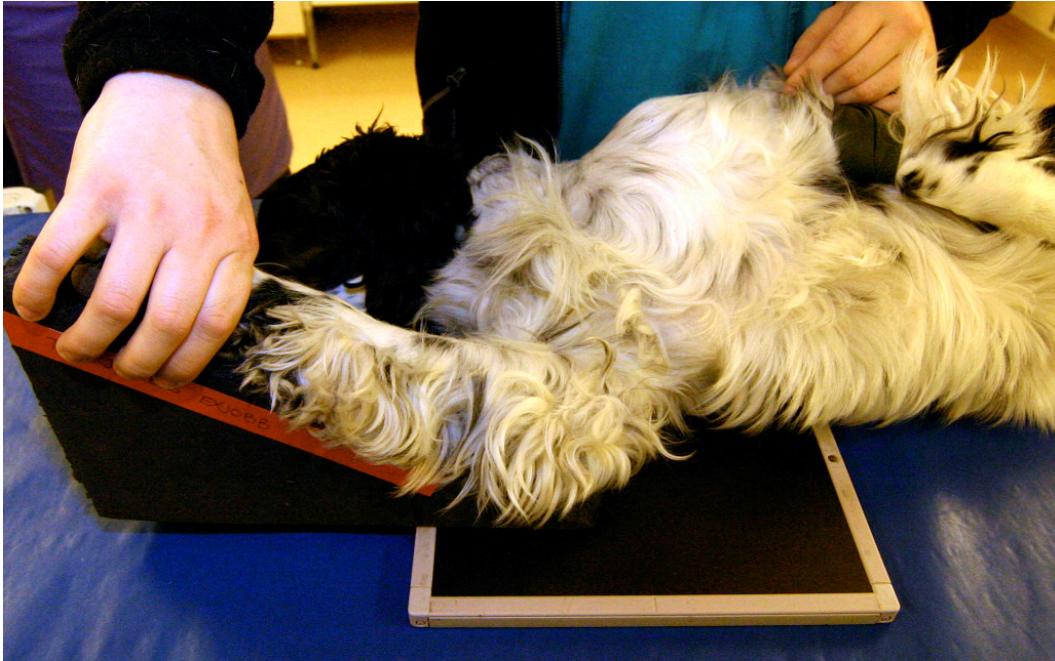MATERIAL OCH METOD

Initialt togs en M-L flexed standardprojektion enligt de kriterier som används vid Svenska Kennelklubbens (SKK) bedömning av armbågsledsdysplasi (AD). Därefter togs projectionen Di35M-PrLO (se figur 1 och 2). Samma exponeringsvärden som vid M-L projektion användes.

Patienten placerades liggande på sidan, med den önskade armbågsleden liggande nedåt. Armbågsleden böjdes i ca 90 grader vinkel, och underarmen vinklades därefter i 35 grader mot bordets yta, med armbågen fortfarande i kontakt med bordet. För att säkerställa att samma vinkel användes i samtliga fall tillverkades en 35 graders kil av skumplast. Centrering av bilden gjordes mitt över armbågsleden. Kilen hade höjden 17.5 cm och längden 25cm.



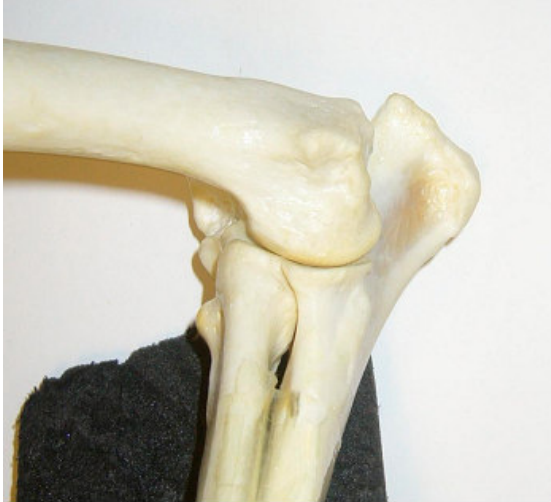Figur 1. Hundens placering på bordet vid Di35M-PrLO-projektion.



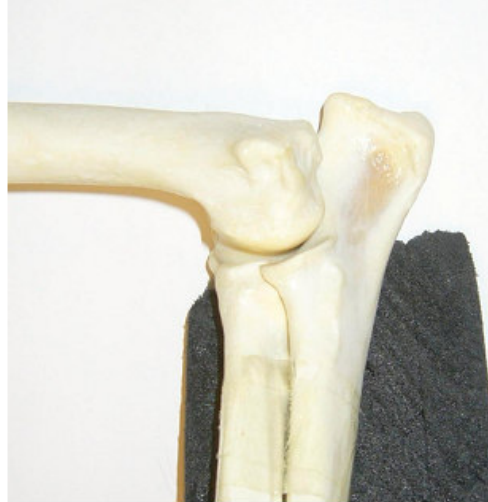Figur 2. Frambenets positionering på kilen vid Di35M-PrLO-projektion.

Bilderna utvärderades senare av en veterinär med specialistkunskaper i radiologi. En subjektiv bedömning gjordes avseende utlinjering av mediala processus coronoideus kraniala och proximala kant. Vid jämförelse med M-L flexed graderades utlinjeringen av MPC som likvärdig, bättre eller sämre på Di35M-PrLO-projektionen.

En preparatstudie utfördes på ett radius/ulna/humerus skelettpreparat för att se hur olika vinklingar på armbågsleden och humerus vinkel mot underlaget påverkar bedömbarheten av MPC i bilden. Preparatet placerades med radius/ulna i 35 graders vinkel mot bildplattan, varefter armbågsleden vinklades i 90°, 70° och 50°. Bilder togs med humerus i 0° (plant mot bildplattan), ca -20° (motsvarar en höjning av armbågsspetsen från underlaget) och ca +20° vinkel (motsvarar en höjning av bogleden) mot bildplattan. Totalt 9 projektioner togs, samt standard mediolateral flexed projektion för jämförelse.



Figur 3. 90° Di35M-PrLO med humerus i 20 vinkel mot horisontalplanet



Figur 4. 90° Di35M-PrLO med humerus i horisontellt läge

RESULTAT

Totalt 13 hundar röntgades, varav 11 bilateralt, vilket totalt ger 24 armbågsleder (tabell 1). Av dessa var 6 AD-hundar och 7 kliniskt halta patienter.

I 16 fall ansåg radiologen att MCP kunde utlinjeras på ett bättre sätt på Di35M-PrLO-projektion. I 5 fall kunde den inte med säkerhet utlinjeras bättre än vid konventionell undersökning. I 3 fall ansåg radiologen att konventionell M-L flexed projektion gav bättre resultat (tabell 1).

Hundmaterial uppdelat i kliniska patienter och AD-hundar.

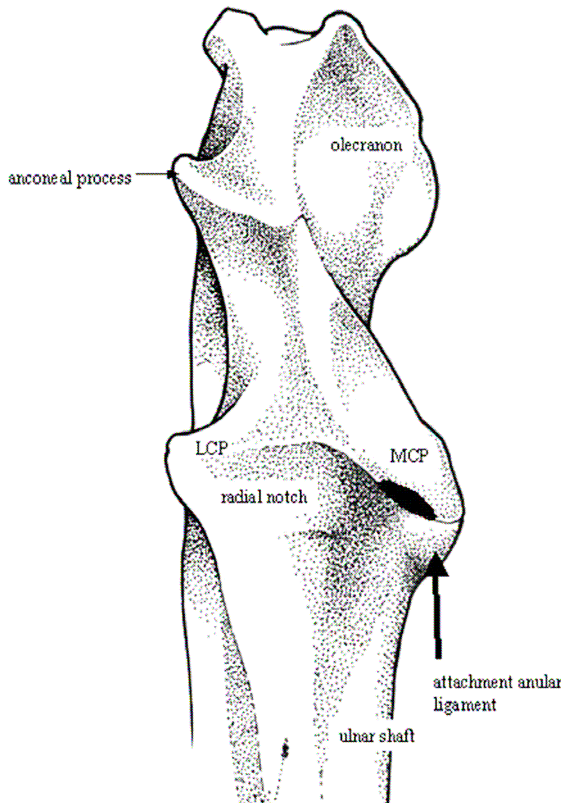
Utlinjering av MCP:s kraniala och proximala kant i Di35M-PrLO jämfört med utlinjering i M-L flexed projektion. Bedömt som bättre, lika med eller sämre i Di35M-PrLO-projektion.

Patient	Ålder	Led	Halt patient/AD	Bättre	Lika	Sämre
Blandras	7 år	Vänster	Halt	X		
Vit herdehund (Schäfer)	6 mån	Vänster	Halt	X		
		Höger		X		
Golden retriever	7 år	Vänster	Halt		X	
		Höger		X		
Irish soft coated wheaten terrier	6 år	Vänster	Halt	X		
		Höger		X		
Blandras	6 mån	Vänster	Halt	X		
		Höger			X	
Labrador retriever	6 år	Vänster	Halt			X
		Höger		X		
Blandras	6 år	Vänster	Halt	X		
Labrador retriever	2 år	Vänster	AD-kontroll	X		
		Höger		X		
Jämthund	2 år	Vänster	AD-kontroll	X		
		Höger			X	
Jämthund	2 år	Vänster	AD-kontroll			X
		Höger				X
Labrador retriever	15mån	Vänster	AD-kontroll	X		
	15mån	Höger		X		
Berner Sennenhund	15mån	Vänster	AD-kontroll	X		
		Höger		X		
Schäfer	15mån	Vänster	AD-kontroll		X	
		Höger			X	
Totalt			6 ohalta, 7 halta	16	5	3

Tabell 1

Vid de olika projektionerna i preparatstudien roteras radius/ulna så att olika delar av MCP blir tangentiellt projicerade.

Resultatet visade att utlinjeringen av processus coronoideus blev bättre med humerus i ca +20° grader mot underlaget än vid 0° respektive -20° grader oavsett armbågsledsvinkeln (figur 3,4,5,6,7,8, tabell 2).



Figur 5. Predilektionsställe för Fragmenterad processus coronoideus markerat med svart. MCP=mediala processus coronoideus, LCP= laterala processus coronoideus

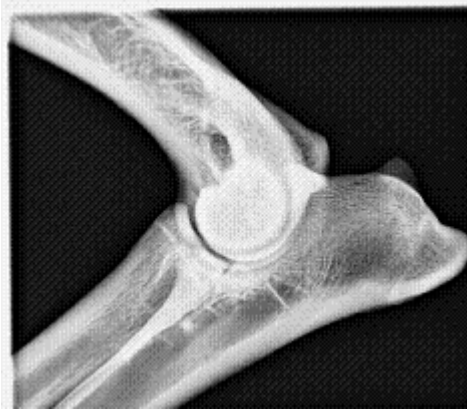Med vinkeln +20° grader mot underlaget tangeras även det område som är av störst intresse vid FCP-misstanke (figur 3,4,5,7,9,11,12). Tangentiell strålrättning ger en skarpare utlinjering, vilket är önskvärt.

Jämförelse mellan Di35M-PrLO projektion med humerus i olika lägen och standard M-L flexed projektion avseende utlinjering av mediala processus coronoideus.

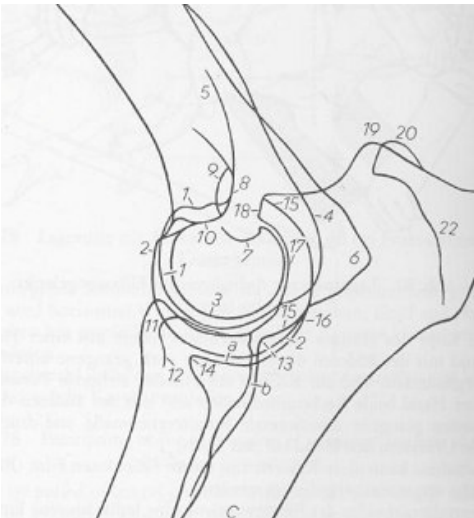
Gradering som tabell 1

	Armbåge 90°	Armbåge 70°	Armbåge 50°
Humerus +20°	Bättre	Bättre	Lika
Humerus horisontell	Lika	Lika	Lika
Humerus -20°	Bättre	Sämre	Lika

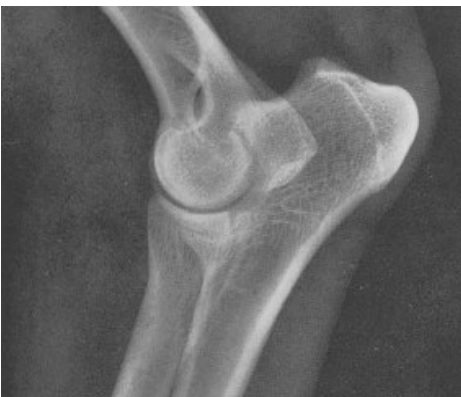Tabell 2



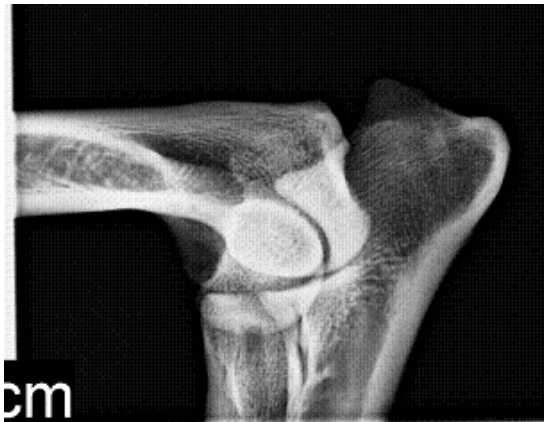Figur 6. Mediolateral flexed projektion.



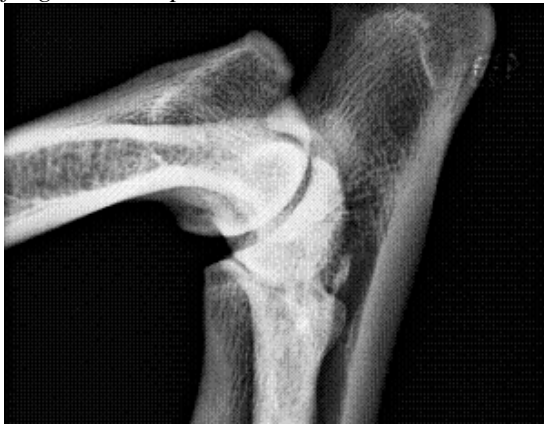Figur 8. Anatomisk skiss. Nr 14 är mediala processus coronoideus. Paul Parey (1989) Atlas of radiographic anatomy of the dog and cat 5th edition.



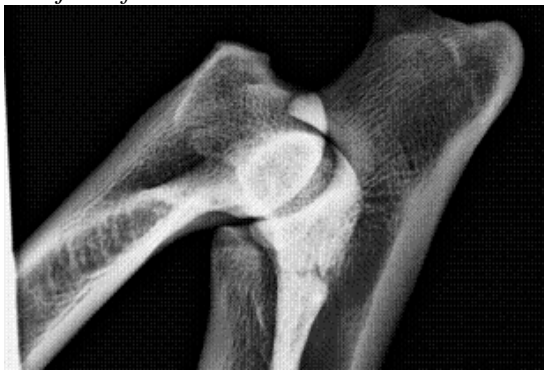Figur. 10 Tillhörande röntgenbild till skiss i figur 8



Figur 7. Di35M-PrLO med ca 20° höjd humerus. Positionen på humerus ger en rotation av armbågsleden på ett sådant sätt att kranio-mediala processus coronoideus utlinjeras. Detta är den vanligaste lokaliseringen för fragmenterad processus coronoideus



Figur 9. Di35MPrLO med ca -20° sänkt humerus. Notera den dåliga utlinjeringen av mediala processus coronoideus proximala kant. Här utlinjeras främst den mediala kanten.

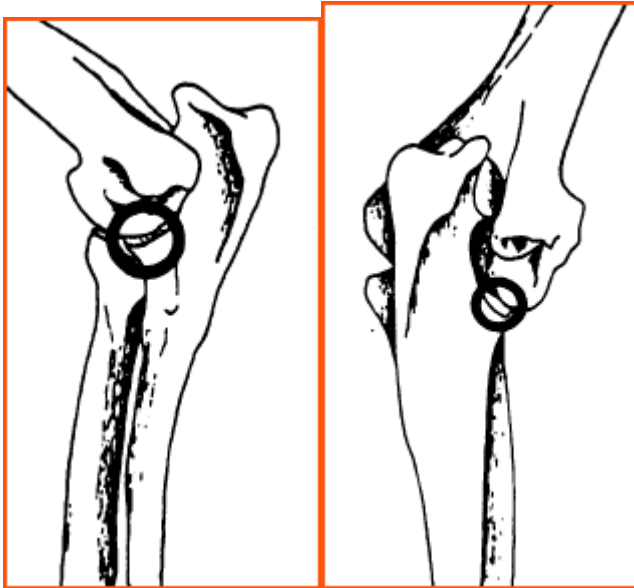


Figur 11. Di35MPrLO med horisontell humerus. Notera den sämre utlinjeringen av processus coronoideus kraniala kant jämfört med figur 7.

DISKUSSION

Den kliniska studien visar att Di35M-PrLO projektionen ger en god möjlighet att projicera MPC tangentiellt, vilket ökar möjligheten att praktiskt diagnosticera FCP med konventionell röntgen. Bilderna är lätta att ta och efter en enkel instruktion kunde den tekniska personalen utan svårighet utföra arbetet. Den extra tidsåtgång som krävs är minimal – cirka 1-3 minuter, förutsatt att projektionen tas i samband med M-L projektionen. En kil underlättar positioneringen och kilen behöver inte ens vara röntgengenomsläpplig, även om det naturligtvis är önskvärt. I studien användes en skumplastkil, vilken tog uppskattningsvis 15 minuter att tillverka, endast med hjälp av en kniv och en linjal.

I preparatstudien kunde konstateras att en höjd humerus ger bättre utlinjering av MCP. Dessutom projiceras det vanligaste problemområdet tangentiellt i strålriktningen, vilket är önskvärt för god diagnostik.



Figur 12.: Predilektionsställe för fragmenterad processus coronoideus (bild från The Veterinary Record, April 5, 1997, van Ryssen et al).

När det gäller hundar med hälta utgående från armbågsleden måste man naturligtvis överväga olika differentialdiagnoser noga. Kanske bör man inte primärt tänka FCP på en påkörd 5-årig Samojed, men faktum är att många av dessa patienter kommer in med en möjlig traumatisk misstanke. Många djurägare ser inte riktigt hälтан när den kommer smygande, och en traumatisering kan också utlösa en latent hälta, utgående från exempelvis FCP. Har man därför en frambenshälta, sannolikt från armbågsleden och på en ras med AD-program (för aktuella raser, se SKK:s föreskrifter) anser jag att man bör tänka på FCP som differentialdiagnos, även vid akut uppkomna hältor, oavsett ålder. Många hundar har symptomdebut relativt högt upp i ålder.

När man väl står inför sin FCP-misstänkta patient är det av yttersta vikt att man har en god chans att verifiera – eller avskriva – sin misstanke. Även med en god röntgenundersökning är det svårt att helt avskriva FCP-misstanke, dels på grund av att en del patienter kommer in tidigt i sjukdomsförloppet (innan sekundärförändringar uppstått), och dels på grund av svårigheterna att friprojicera MCP. I de flesta fall har dock pålagringar redan uppkommit vid första veterinärkontakten, och är därmed klart möjliga att upptäcka. Om man inte ser förändringar vid standardprojektioner (ML flexed och Cr-Cd) bör man fortsätta med utökade projektioner (såsom Di35M-PrLO, CrL15CdMO).

Studien visar att projektionen Di35M-PrLO i de flesta fall tillför ytterligare information jämfört med endast standardprojektioner. Di35M-PrLO kan ytterligare förbättras om man kan uppnå ca +20° horisontell vinkling av humerus.

Författaren rekommenderar en utökad studie, för utvärdering av sensitiviteten för FCP in vivo. Tillsvidare bör projektionen användas i tillägg till standardprojektion på patienter där risken för FCP är ökad.

SPECIELLT TACK TILL

Kerstin Hansson, min handledare som stått ut med alla konstigheter, alltid varit tillgänglig och alltid ställt upp.

Marita, Anna-Karin, Ina, Vivan och alla andra på röntgen som hjälp mig att ta bilderna, och hitta patienterna.

Christophe Bujon, som fick mig att börja med det här överhuvudtaget.

REFERENSFÖRTECKNING

Clifford R. Berry, DVM

Evaluation of the canine elbow for fragmented medial coronoid process
Veterinary Radiology & Ultrasound, 33:273-276, 1992

Denny H.R, Gibbs C,

The surgical treatment of osteochondritis dissecans and ununited coronoid process
in the canine elbow joint
J.small anim pract 1980 21;323-331

Fossum T.W (editor)

Small animal surgery 2:nd edition 2002 ISBN 0-323-01238-8

Gemmill T. J and Clements D.N

Fragmented coronoid process in the dog: is there a role for incongruency?
Journal of Small Animal Practice (2007)
48, 361–368

Gröndalen J

Artrosis with special reference to the elbow joint of young rapidly growing dogs
Rottweiler, Labrador, Golden retriever, Chow Chow var de vanligaste raserna
med FCP Nord vet med 31,s69 (1978)

Haudiquet P.R, Marcellin-Little D.J, Stebbins M.E (2002)

Use of the distomedial-proximomedial oblique radiographic view of the elbow
joint for examination of the medial coronoid process in dogs. AJVR vol 63 no 7
s1000-1005

Janthur I., Meyer-Lindenberg A, Fehr M,

Arthroscopic diagnosis of canine elbow diseases, Tierärztl Prax 2000;28 p11-18

Kahn Cynthia M (editor)

The Merck Veterinary manual 9:th edition (2005) ISBN 0-911910-50-6

Knox V.W, Seghal C.M, Wood A.K (2003)

Correlation of ultrasonographic observations with anatomic features and
radiography of the elbow joint in dogs. AJVR vol 64 no6 s721-726 (2003)

Lafond E, Breur G.J, Austin C.C (2002)

Breed susceptibility for developmental orthopedic diseases in dogs.
Journal of the American Animal Hospital Association 38, 467-477

Miyabayashi T, Takiguchi M, Schrader S.C, Biller D.S (1995)

Radiographic anatomy of the medial Coronoid process of dogs. Journal of the
American Animal Hospital Association vol 31 no2 s 125-132

Morgan J.P, Wind A.P, Davidson (2000)

Elbow dysplasia. In: Hereditary Bone and Joint Diseases in the Dog. Schlutersche, Hannover, Germany. pp 41-68

Van Ryssen B, van Bree H
Veterinary Record (1997) 140, 360-362

Swenson L, Audell L, Hedhammar Å
Prevalence and inheritance of and selection for elbow artrosis in Bernese mountain dogs and Rottweilers in Sweden...
JAVMA vol 210 No2 1997

Thrall (editor) Wisner E.R, Pollard R.E (2007)
Veterinary diagnostic radiology 5th edition (1st edition 1986) s269

Tomás, F J
British Journal of Radiology 74 (2001),756-758

Trostel T.C, McLaughlin R.M, Pool R.R
Canine Lameness Caused by Developmental Orthopedic Diseases: Fragmented Medial Coronoid Process and Ununited Anconeal Process
Veterinary compendium of continuing education for the practitioner veterinarian. 2003; vol 25 no2

Schebitz H., Wilkens H (1989) Atlas of radiographic anatomy of the dog and cat 5th edition (1st edition 1967)

Wosar M.A, Lewis D.D, Neuwirth L, Parker R.B, Spencer C.P, Kubilis P.S, Stubbs W.P, Murphy S.T, Shiroma J.T, Stallings J.T, Bertrand S.G (1999)
Radiographic evaluation of elbow joints before and after surgery in dogs with possible fragmented medial coronoid process, JAVMA vol 214 no1 s52-58

Hemsidor:

Skk hemsida: http://www.skk.se/pdf/avel/avel_bilaga.pdf (2007-11-07)