



Sveriges lantbruksuniversitet
Swedish University of Agricultural Sciences

**Fakulteten för veterinärmedicin
och husdjursvetenskap**
Institutionen för biomedicin och veterinär
folkhälsvetenskap

Dermatofytos hos marsvin

Gabriela Ramer

*Uppsala
2015*

Kandidatarbete 15 hp inom veterinärprogrammet

Kandidatarbete 2015:66

Dermatofytos hos marsvin

Dermatophytosis in guinea pigs

Gabriela Ramer

Handledare: *Gunilla Trowald-Wigh, institutionen för biomedicin och veterinär folkhälsovetenskap*

Examinator: *Eva Tydén, institutionen för biomedicin och veterinär folkhälsovetenskap*

Kandidatarbete i veterinärmedicin

Omfattning: 15 hp

Nivå och fördjupning: grundnivå, G2E

Kurskod: EX0700

Utgivningsort: Uppsala

Serienamn: Veterinärprogrammet, examensarbete för kandidatexamen

Utgivningsår: 2015

Delnummer i serie: Kandidatarbete 2015:66

Elektronisk publicering: <http://stud.epsilon.slu.se>

Nyckelord: *marsvin, dermatofytos, dermatomykos, ringorm, Arthroderma benhamiae, Trichophyton mentagrophytes*

Key words: *guinea pig, dermatophytosis, dermatomycosis, ringworm, Arthroderma benhamiae, Trichophyton mentagrophytes*

Sveriges lantbruksuniversitet
Swedish University of Agricultural Sciences

Fakulteten för veterinärmedicin och husdjursvetenskap
Institutionen för biomedicin och veterinär folkhälsovetenskap

Innehållsförteckning

Sammanfattning	1
Summary	2
Inledning	3
Material och metoder	3
Litteraturöversikt.....	4
Dermatofyter hos marsvin	4
Prevalens	5
Smittspridning.....	6
Patogenes	7
Kliniska symtom	7
Zoonotiska risker	8
Kliniska symtom hos människa	9
Diagnostik	9
Odling	9
Mikroskopi.....	11
DNA-sekvensering.....	12
Histologi.....	12
Diagnostik i praktiken.....	12
Allmänna behandlingsprinciper	12
Förebyggande åtgärder	13
Diskussion	15
Litteraturförteckning.....	17

SAMMANFATTNING

Dermatofyter är fungi som finns i hela världen och orsakar dermatofytos (även kallad ringorm/tinea) hos både människor och djur. De angriper bland annat hår, hud och klor, då de använder sig av keratin som näringskälla. Denna litteraturstudie inriktar sig på marsvin och syftar till att belysa vilka arter av dermatofyter som kan infektera marsvin, deras prevalens och egenskaper, vilka symptom de framkallar hos djuren samt hur de kan diagnostiseras och behandlas. Även zoonotiska risker tas upp, då de diskuteras frekvent i litteraturen.

Man har hittat ett antal olika arter av dermatofyter hos marsvin men man verkar vara ense om att dermatofyter som man på senare år har börjat kalla *Trichophyton*-arter av *Arthroderma benhamiae* är de enskilt mest förekommande hos detta djurslag. Man har hittat prevalenser mellan 1,4 % och 8,5 % i pälsen av privatägda, symptomlösa marsvin runtom i världen. Symtomen hos djur med dermatofytos kan vara allt från obefintliga till kraftiga med inflammationer i hårfolliklar och hud. Bland marsvin som är infekterade av dermatofyter är unga djur överrepresenterade. Marsvinen får ofta runda, avgränsade hårlösa fläckar; till en början runt nos och ögon och senare eventuellt på huvud och öron. I allvarliga fall kan även kroppen vara angripen. Huden i de kala områdena är oftast fjällig och kan vara röd. Klåda förekommer i vissa fall men är inget typiskt symptom.

Hos människa ter sig infektionen i form av runda ringar, då svampen växer centrifugalt med en inflammatorisk reaktion till följd och påbörjande läkning i mitten på området. Många författare är överens om att marsvin utgör en risk för överföring av dermatofyter till människa.

Smittan mellan marsvin eller mellan djur och människa överförs antingen via direkt kontakt med en infekterad individ, då infektiösa sporer finns på hår och hud, eller via indirekt kontakt med smittförande objekt. Vanligtvis rör det sig om objekt på vilka det finns hår och hudfjäll med svampsporer.

Inom rutindiagnostiken använder man sig av odling på olika medier, till exempel Sabouraud dextrosagar, för att testa förekomst av dermatofyter. För att kunna avgöra vilken art det rör sig om krävs mikroskopi, där svampens morfologi i form av makro- och mikrokonidier studeras. *Trichophyton*-arter av *Arthroderma benhamiae* bildar främst talrika runda till klubbformade mikrokonidier. I forsknings-sammanhang använder man DNA-sekvensering för noggrann analys av arter och stammar.

Behandling av marsvin med klinisk dermatofytos innefattar systemisk och eventuellt lokal antimykotisk behandling av den sjuka individen och dess burkamrater, samt miljösanering.

Överföring av resultat från utländska prevalensstudier till svenska förhållanden bör ske med försiktighet, då förekomsten av dermatofyter varierar med bland annat klimat och reservoarer. För att kartlägga prevalensen av dermatofyter och dermatofytos hos marsvin i Sverige krävs det svenska studier som undersöker stora populationer för att resultaten ska kunna generaliseras. Det saknas även svenska studier avseende förekomsten av smittöverföring från marsvin till människa.

SUMMARY

Dermatophytes are fungi that are distributed worldwide and cause dermatophytosis (also called ringworm/tinea) in both animals and humans. They infect hair, skin and claws as they use keratin as their nutrient source. This literature review concentrates on guinea pigs and aims to illustrate which dermatophyte species infect guinea pigs, their prevalence and characteristics, which symptoms they cause and how they can be diagnosed and treated. Zoonotic risks are demonstrated as well, as they are frequently discussed in literature.

A variety of dermatophyte species have been found on guinea pigs but there is consensus of one species, in recent years called *Trichophyton*-species of *Arthroderma benhamiae*, being the most occurring. There have been reports of prevalences between 1.4 % and 8.5 % in the haircoat of private owned, healthy guinea pigs around the world. Symptoms in guinea pigs with dermatophytosis can be mild as well as severe with inflammatory responses in hair follicles and skin. Amongst guinea pigs which are infected by dermatophytes, young animals are overrepresented. Initially, guinea pigs can show round, limited areas of alopecia around the nose and eyes. Eventually, the lesions spread to the head and ears and in severe cases, even other body parts can be affected. In the hairless areas, the skin is often scaled and sometimes reddened. Pruritus can be observed in some cases but is not a typical symptom.

In humans, the infection appears as round rings, as the fungus is growing centrifugally with inflammatory reactions in the margin and beginning healing in the center of the lesion. Many authors agree that guinea pigs are an important source of dermatophyte infection in humans.

Transmission between guinea pigs or transmission from animal to human occurs either through direct contact with an infected individual or through indirect contact with contaminated objects. Usually these are objects on which there are hairs and skin scales carrying fungal spores.

In routine diagnostics, fungal culture on various media, for example Sabouraud dextrose agar, is used to confirm the presence of dermatophytes. To be able to identify the dermatophyte species the microscopic morphology of the fungus in terms of macro- and microconidia is studied. *Trichophyton*-species of *Arthroderma benhamiae* produce large numbers of round to clavate microconidia. In research, DNA-sequencing is used to reliably determine species and strains.

Treatment of guinea pigs with dermatophytosis comprises systemic and possibly topical treatment of the sick animal and its companion guinea pigs, as well as decontamination of the environment.

Caution should be exercised in transposing outcomes from foreign prevalence studies to Swedish conditions, since the presence of dermatophytes varies with climate and natural reservoirs amongst other factors. To survey the prevalence of dermatophytes and dermatophytosis in guinea pigs in Sweden, and to be able to generalize the results, investigations of large populations are needed. Studies that evaluate transmission from guinea pigs to humans in Sweden are also lacking.

INLEDNING

Dermatofyter är de enda fungi som är obligat parasitära och de förekommer i hela världen (Donnelly *et al.*, 2000). De använder keratin som näringskälla och lever på bland annat hud, hår och klor. Sjukdomen som dermatofyter orsakar heter dermatofytos men kallas även ringorm eller tinea hos människa (Biberstein & Hirsh, 2004). Dermatofyter delas in i tre typer: geofila dermatofyter som lever i huvudsak i jord, anthropofila på människor och zoofila på djur. Avvikelser från dessa huvudsakliga reservoarer är dock möjliga. Klassificeringen innehåller traditionellt tre asexuella släkten: *Trichophyton*, *Microsporium* och *Epidermophyton*. Många av dermatofyterna finns även i en sexuell form, de samlas under ett annat genus som heter *Arthroderma* (Donnelly *et al.*, 2000). Det innebär att de arter som finns i två former traditionellt har haft två olika namn.

Marsvin är numera ett vanligt husdjur och då de är kända för att kunna bära på dermatofyter kändes det viktigt att belysa ämnet närmare. I dagsläget finns det ett 80-tal registrerade uppfödare inom Svenska Marsvinsföreningen (Svenska marsvinsföreningen SMF, 2015-02-10), vilket dock förmodligen endast är en bråkdel av alla som föder upp marsvinskullar i Sverige. Utställning av marsvin är populärt och med 29 utställningar planerade under år 2015 (SMF, 2015-02-22) är det talrika marsvin som förs samman många gånger varje år. Detta kan möjligtvis medföra en risk för spridning av dermatofyter. Utöver smittspridning mellan marsvin innebär dermatofyter zoonotiska risker.

Syftet med denna uppsats är att skapa en översikt över vilka dermatofyter som förekommer hos marsvin, deras prevalens, egenskaper samt hur marsvinen drabbas av dem. En annan frågeställning är vilka metoder för diagnostik och vilka behandlingsprinciper som finns. Även zoonotiska risker associerade med dessa fungi ska belysas.

MATERIAL OCH METODER

En litteratursökning har gjorts i olika databaser för att hitta vetenskaplig litteratur (PubMed, Web of Science och Scopus) samt i bibliotekets katalog för att hitta böcker i ämnet.

Följande sökord användes: *dermatophyt**, *ringworm*, *Trichophyton mentagrophytes*, *guinea pig* och *cavia porcellus*. Utifrån de första relevanta artiklarna lades orden *Arthroderma benhamiae*, *dermatomycos** och *mycos** till i sökningen. Även referenslistor användes för att hitta litteratur.

Många artiklar valdes bort på grund av att de undersökte den antimykotiska effekten av en specifik substans eller molekyl som behandling mot dermatofytos, oftast efter artificiell infektion.

För kompletterande information om svenska förhållanden togs kontakt med en kliniskt verksam veterinär samt med en laboratorieveterinär på Statens veterinärmedicinska anstalt, SVA.

LITTERATURÖVERSIKT

Dermatofyter hos marsvin

På senare år har taxonomin kring dermatofyter genomgått förändringar i och med de allt bättre metoderna för särskiljande av stammar (Fumeaux *et al.*, 2004; Kraemer *et al.*, 2012; Ziolkowska *et al.*, 2015). Detta skapar svårigheter att tolka äldre litteratur avseende vilka arter som kan drabba marsvin. Förvirring råder idag även avseende benämningen av dermatofyter som förekommer i både en sexuell (teleomorf/perfekt) och en asexuell (anamorf/imperfekt) form. Traditionellt har dessa dermatofyter haft två olika benämningar för de två olika formerna.

I genus *Arthroderma* (familj: *Arthrodermataceae*) finns de flesta teleomorfa formerna av arter som är av vikt inom veterinärmedicinen (Donnelly *et al.*, 2000). Dermatofyten som enhälligt anses förekomma mest hos marsvin är *Arthroderma benhamiae* (Drouot *et al.*, 2008; Kraemer *et al.*, 2012; Nenoff *et al.*, 2012, 2014a; Ziolkowska *et al.*, 2015). Det är en zoofil dermatofyt med gnagare som huvudsakliga reservoarer (Nenoff *et al.*, 2014b). Då det dock är den anamorfa formen som är infektiös och parasitär hävdar vissa författare att den korrekta benämningen för arten som infekterar marsvin är ”*Trichophyton*-arter (eller anamorfa arter) av *A. benhamiae*” (Nenoff *et al.*, 2014a). Arten har tidigare kallats *Trichophyton mentagrophytes*, men denna benämning är idag inte lämplig att använda, då den numera är reserverad för en tidigare underart som drabbar andra djurslag (Nenoff *et al.*, 2012). I uppsatsen kommer benämningen *Trichophyton*-arter av *A. benhamiae* användas, förutom vid referenser till äldre litteratur.

Andra dermatofyter som har hittats hos marsvin är *Trichophyton interdigitale* (tidigare *T. mentagrophytes* var. *interdigitale*), *Microsporum canis*, *Trichophyton terrestre*, *Microsporum gypseum*, *Microsporum equinum*, *Trichophyton mentagrophytes* (tidigare *T. mentagrophytes* var. *quinckeanum*) samt *Microsporum audouinii* (Kraemer *et al.*, 2012, 2013; Nenoff *et al.*, 2012). Den sistnämnda är en antropofil dermatofyt medan övriga är zoofila.

Donnelly *et al.* (2000) menar att det endast är en dermatofytart inom *T. mentagrophytes*-komplexet som koloniserar marsvin. Andra rapporter är enligt honom en produkt av den rådande förvirringen över taxonomin. Kraemer *et al.* (2012) föreslår att vissa dermatofyter kan återfinnas på marsvin som kontaminanter, exempelvis *T. terrestre* som är en geofil, apatogen dermatofyt.

De taxonomiska förändringarna tydliggörs i en studie där man gjorde genetiska analyser av tjugo prover från olika djurslag som tidigare hade klassificerats som *T. mentagrophytes* utifrån morfologiska egenskaper. Utifrån den genetiska analysen klassificerades de flesta som arter tillhörande *A. benhamiae*, men några visade sig vara *T. interdigitale* och *T. erinacei* (Siekclucki *et al.* 2014).

På Sveriges veterinärmedicinska anstalt (SVA) har man enligt deras laboratorieveterinär främst hittat *Trichophyton erinacei* (tidigare *T. mentagrophytes* var. *erinacei*) i marsvinsprover under åren 2011 och 2012¹. I aktuell litteratur anges *T. erinacei* förekomma hos igelkottar och endast

¹ Bagge E., SVA, pers. medd., 2015

en rapport om förekomst hos marsvin har hittats (Fumeaux *et al.*, 2004). Nenoff *et al.* (2012) skriver att *Trichophyton*-arter av *A. benhamiae* och *T. erinacei* kan förväxlas.

Prevalens

Det är utifrån befintlig forskning svårt att få en klar bild av hur stor prevalensen av sjukdomen dermatofytos är bland marsvin eller hur ofta klinikveterinärer stöter på marsvin med misstänkt dermatofytos. En veterinär som arbetar med endast exotiska djur på en klinik i Märsta uppskattar att hon högst en gång i månaden får in ett misstänkt fall ².

I dagsläget finns inte heller några svenska studier som undersöker prevalensen av dermatofyter i pälsen hos symtomfria marsvin. Utländska prevalensstudier finns att tillgå men man bör ha i åtanke att förekomsten av svampar varierar mellan länder, bland annat beroende på klimat, naturliga reservoarer samt förhållandet mellan människa och djur (Chermette *et al.*, 2008).

Det finns studier på prevalensen av dermatofyter hos marsvin som laboratoriedjur, bland annat en italiensk studie från 1981 som undersökte kliniskt friska djur. Genom att provta sjuttio marsvin kom man fram till en prevalens på 1,4 %, endast ett marsvin var bärare. Dermatofyten som hittades var *T. mentagrophytes* (Balsari *et al.*, 1981). Ytterligare en studie på symtomfria laboratoriedjur gjordes av López-Martínez *et al.* (1984) i Mexiko: femtio marsvin provtogs och prevalensen av dermatofyter var 6 % då tre marsvin bar på *T. mentagrophytes*.

Förekomsten av *T. mentagrophytes* i en belgisk studie från år 2000 där man provtog kliniskt friska husdjur, laboratoriedjur och marsvin i djuraffär var 3,5 % (4/115 marsvin). Samtliga fyra positiva djur var laboratoriedjur som hade levt i samma djurgrupp bestående av fem marsvin. Några andra dermatofyter hittades inte (Vangeel *et al.*, 2000).

Det finns även ett antal nyare prevalensstudier gjorda som studerar marsvin som husdjur. I en tysk studie av Kraemer *et al.* (2012) provtog man ett antal friska djur; bland dem var prevalensen 8,5 % (14/164). Det rörde sig om både *T. mentagrophytes* och andra *Trichophyton*-arter. Samma författare såg i en annan studie att det bland 273 marsvin positiva för dermatofyter fanns fem djur som var symtomfria bärare (1,8 %) (Kraemer *et al.*, 2013).

d'Ovidio & Santoro (2015) gjorde en retrospektiv studie av veterinärjournaler. Av 93 marsvin som hade fått veterinärvård för olika åkommor hade 23 djur problem med dermatomykoser, samtliga orsakade av *T. mentagrophytes*. I denna studie såg man också att marsvin utgjorde en väldigt stor del (50 %) av alla exotiska smådjur som hade drabbats av dermatomykos.

Det är flera studier som konstaterar att prevalensen av dermatofyter generellt är högre hos unga djur. Detta gäller både symtomfria bärare och djur med dermatofytos. De fyra positiva marsvin i studien av Vangeel *et al.* (2000) var under ett halvår gamla (studiepopulationens ålder: 6 veckor – 5 år). Av alla sjuka marsvin i studien av Kraemer *et al.* (2013) var cirka 66 % under ett år och 40 % var yngre än fem månader (studiepopulationens ålder: 1 månad – 8 år). I ytterligare en studie fann man att de positivt testade marsvinen hade en signifikant lägre genomsnittsålder (15,84 månader) än de negativt testade djuren (27,72 månader) (Kraemer *et*

² Tornvall M., leg. veterinär på Mälaren Smådjursklinik, pers. medd., 2015

al. 2012). Orsaken till att främst yngre djur är mottagliga för infektion av dermatofyter är inte helt och hållet klarlagd. En teori är att äldre djur har ett mer välutvecklat immunsystem mot dermatofyter, eventuellt grundad i tidigare kontakt med svamparna (Vangeel *et al.*, 2000; Chermette *et al.*, 2008). Vangeel *et al.* (2000) föreslår att en bidragande orsak är att unga djur har en mindre mängd fettsyror med antimykotisk effekt i talgen.

Smittspridning

Smittöverföring sker på två sätt: antingen genom direkt kontakt med ett annat djur som bär på dermatofyter eller genom indirekt kontakt med smittförande objekt. Vanligtvis rör det sig om svampsporer, så kallade arthrokonidier, som sprids med hårstrån eller hudfjäll från infekterade djur (Donnelly *et al.*, 2000; Biberstein & Hirsh, 2004; Chermette *et al.*, 2008). Under gynnsamma förhållanden kan sporerne överleva i miljön i månader eller till och med år (Donnelly *et al.*, 2000; Chermette *et al.*, 2008; Ziolkowska *et al.*, 2015).

Det är flera författare som nämner stress som en predisponerande faktor för ett utbrott av dermatofytos. Andra faktorer som diskuteras kunna öka mottagligheten är: ung ålder, foderstat, värme och fuktighet i miljön, genetiska faktorer, hög djurtäthet, angrepp av ektoparasiter, dålig skötsel, dräktighet, hudskador och generell hälsostatus (Donnelly *et al.*, 2000; Biberstein & Hirsh, 2004; Chermette *et al.*, 2008; Czaika & Lam, 2013; Kraemer *et al.*, 2013). Angående ektoparasiter hittade Kraemer *et al.* (2013) kvalster eller löss hos cirka tio procent av de sjuka marsvinen. Samma författare hittade däremot i en annan studie inga bevis på att andra sjukdomar kan predisponera för dermatofytos (Kraemer *et al.*, 2012).

Spridning mellan marsvin

I en studie där man undersökte omständigheterna kring marsvin med dermatofytos såg man att det i över en tredjedel av fallen även fanns sjuka burkamrater. I vissa fall fanns det därutöver burkamrater som var symptomfria bärare av dermatofyter. De sistnämnda spelar en viktig roll i smittspridningen. En annan intressant aspekt i studien är att man i cirka hälften av fallen hade införskaffat nya marsvin en kortare tid innan sjukdomen bröt ut. I en tredjedel av fallen var det sjuka marsvinet självt nyinflyttat. Författarna spekulerar i att det antingen kan vara de nya marsvinen som hade fört med sig smittan som symptomfria bärare eller att befintliga marsvin bar på smittan som bröt ut på grund av stress relaterad till införandet av nya burkamrater (Kraemer *et al.*, 2013). Risken att smittas av djur inom samma art tas även upp av Vangeel *et al.* (2000) som menar att det kan ske en upprepad återkontaminering och smittöverföring när flera djur i en grupp bär på dermatofyter.

Andra smittkällor

Andra djurslag kan eventuellt spela en roll i smittspridningen av dermatofytos till marsvin. Det finns rapporter om marsvin med dermatofytos där man har hittat *M. canis* och *M. equinum*, vilka är zoofila dermatofyter. *M. canis* finns främst hos katter och hundar och *M. equinum* hos hästar. Även *M. audouinii* och *T. terrestre* har isolerats från marsvin med dermatofytos; *M. audouinii* är en antropofil dermatofyt medan *T. terrestre* är en geofil dermatofyt (Biberstein & Hirsh, 2004; Kraemer *et al.*, 2013). Dessa fynd kan tyda på att även miljön och människor kan utgöra en smittkälla för marsvin. Chermette *et al.* (2008) manar dock till försiktighet vid

tolkningen av denna typ av fynd, då förekomsten av dermatofyter i pälsen inte behöver betyda att arten är patogen för det specifika djurslaget.

Det finns rapporter om att man har hittat *Trichophyton*-arter av *A. benhamiae* hos andra djurslag, däribland hund, katt och chinchilla (Sieklucki *et al.*, 2014). Därmed kan inte uteslutas att denna dermatofyt kan överföras mellan olika djurslag.

Patogenes

Dermatofyter kan gro när sporer kommer i kontakt med keratiniserad vävnad, till exempel det yttersta lagret av epidermis, stratum corneum. När sporer gro nära öppningen till en hårfollikel tillväxer filamentösa utskott - så kallade hyphae - ner i follikeln, där de angriper hårstråna nära rötterna. Hyphae fortsätter sedan att växa längs med håret och deponerar sporer på dess yta. Anledningen till att dermatofyter kan växa till på det sättet är att de bildar enzymer såsom elastas, kollagenas och keratinas som bryter ner vävnad runt omkring dem (Biberstein & Hirsh, 2004). Keratinet används som näringskälla av svampen (Donnelly *et al.*, 2000) och även järn krävs för att den ska kunna växa (Biberstein & Hirsh, 2004). Tillväxten upphör vid gränsen av den keratiniserade vävnaden, då dermatofyter inte klarar av att invadera levande vävnad hos immunokompetenta individer. Hårstrån som är angripna bryts av eller blir missbildade (Donnelly *et al.*, 2000), vilket orsakar typiska avgränsade, kala fläckar (Drouot *et al.*, 2008). I takt med att keratinet bryts ner växer infektionen centrifugalt. Det innebär att dermatofyten återfinns i kanten av det hårlösa området (Biberstein & Hirsh, 2004; Chermette *et al.*, 2008).

Under den första tiden av infektionen kan stratum corneum bli hypertrofisk, vilket orsakar visst pälsavfall och fjällning i och med att keratiniseringen påskyndas. Efter cirka två veckor uppstår en inflammatorisk reaktion i marginalen av det hårlösa området, orsakad av värdens adaptiva immunförsvar. Reaktionerna är av varierande grad hos olika individer, från rodnad till varbildning. En effekt av immunresponsen är tillflödet av järnbindande proteiner som gör järn otillgängligt för dermatofyten och därmed hindrar den från att tillväxa ytterligare. En annan effekt är att svampens enzymer hämmas (Biberstein & Hirsh, 2004).

Kliniska symtom

Det är svårt att diagnostisera dermatofytos endast utifrån kliniska symtom, då andra åkommor kan ha liknande klinisk bild. Kraemer *et al.* (2012) studerade resultaten av 1132 prover från marsvin med misstänkt dermatofytos. Det var 38,1 % av dessa som kunde bekräftas efter analys.

När dermatofytos utbryter på ett marsvin börjar det ofta med avgränsade områden av håravfall på nosen och runt ögonen, så kallad alopeci (Donnelly *et al.*, 2000; Drouot *et al.*, 2008). Symtomen kan sedan breda ut sig över huvudet och öronen. Symtom på bålen och extremiteterna är ovanliga men kan uppstå i progredierade fall. Huden på de kala områdena kan vara röd, fjällande eller eventuellt skorpig (se Bild 1) (Donnelly *et al.*, 2000; Drouot *et al.*, 2008).

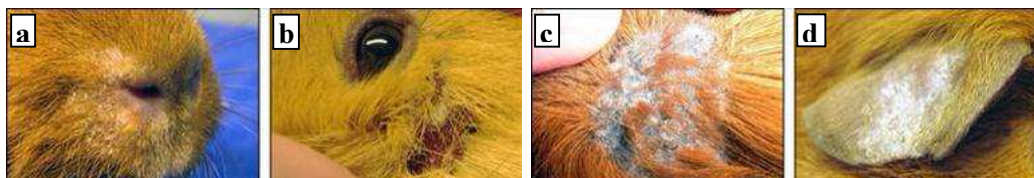


Bild 1. Kliniska symtom hos marsvin med dermatofytos på nos (a), i ansikte (b-c) och på öra (d).
Bilder tagna av Ulrika Wretfors.

Alla drabbade marsvin behöver dock inte uppvisa alla symtom samtidigt. Kraemer *et al.* (2013) visade i studien av 101 marsvin med fastställd dermatofytos att endast 80 marsvin hade alopeci och hos endast 70 marsvin observerades hudfjäll.

Klåda som symtom på dermatofytos är något omdiskuterad. Vissa hävdar att klåda vanligen inte förekommer eller på sin höjd är mild (Donnelly *et al.*, 2000), medan andra rapporterar att både mild och allvarlig klåda har observerats hos marsvin (Drouot *et al.*, 2008; Kraemer *et al.*, 2013). Kraemer *et al.* (2013) konstaterar att klådan i regel var mer uttalad hos marsvin som samtidigt var angripna av ektoparasiter.

Dermatofyter kan även orsaka onykomykos, det vill säga svampangrepp i klorna. Resultatet blir ofta missbildade eller förtjockade klor. Hur ofta detta förekommer är oklart, i en studie av Drouot *et al.* (2008) hade två av åtta marsvin detta symtom.

Zoonotiska risker

De zoonotiska riskerna av dermatofytos belyses i litteraturen endast åt ett håll, nämligen smittrisk från djur till människa.

Det är vissa zoofila och geofila dermatofyter som kan infektera både djur och människa (Donnelly *et al.*, 2000). Dermatofytos hos människa med misstänkt ursprung från djur har rapporterats bland annat för *Trichophyton mentagrophytes*/*Arthroderma benhamiae*, *T. interdigitale*/*Arthroderma vanbreuseghemii*, *M. canis*, *T. verrucosum* och *T. erinacei* (Fumeaux *et al.*, 2004; Drouot *et al.*, 2008; Nenoff *et al.*, 2012; Czaika & Lam, 2013). Nenoff *et al.* (2012) framhåller att dermatomykoser hos människa som beror på smitta från husdjur har ökat de senaste åren och troligtvis förekommer oftare än vad som är känt.

Trichophyton-arter av *A. benhamiae* anses vara de vanligaste zoofila dermatofyterna som orsakar dermatofytos hos människor i Tyskland och den vanligaste smittkällan är marsvin (Nenoff *et al.*, 2014b).

Studien av Kraemer *et al.* (2013) där man undersökte marsvin med dermatofytos visar att en eller flera familjemedlemmar uppvisade symtom på dermatofytos i närmare en fjärdedel av fallen. I hälften av fallen var det barn som hade drabbats, i övriga var det både vuxna och barn.

En tysk fallstudie (Czaika & Lam, 2013) rapporterar om en familj där tre barn och en vuxen insjuknade i dermatofytos på grund av *T. mentagrophytes*. Familjens katter, hund, chinchilla och marsvin undersöktes och det visade sig att tre av fem marsvin samt chinchillan var symptomfria bärare av *T. mentagrophytes*. Eftersom utredningen i det här fallet tog nio månader konstaterar man att det är viktigt att från början diagnostisera hudmykoser hos människor

korrekt för att lättare kunna identifiera smittkällan. När smittan väl är överförd till människa kan den sprida sig vidare till andra personer. Man betonar i studien att ett samarbete mellan läkare och veterinär är viktigt för att framgångsrikt bekämpa sjukdomen.

Under år 2002 undersöktes i Schweiz rutinmässigt dermatofytprover från människor för identifiering av stammar. Man stötte på nio snabbväxande stammar som visade sig vara de första stammarna av *A. benhamiae* i landet. Det visade sig att proverna tillhörde nio personer varav sex hade marsvin som husdjur (Fumeaux *et al.*, 2004). I samma land undersöktes 2008 olika djurslag på förekomsten av *T. mentagrophytes* för att avgöra om de kunde utgöra någon risk för dermatofytos hos människor. Av de 21 marsvin med misstänkt dermatofytos som undersöktes testades åtta (38,1 %) positivt. Författarna konstaterar därmed att det finns en reell risk för zoonotisk smitta från dessa djur, då just den dermatofyten har förmågan att orsaka kraftig inflammatorisk tinea hos människa, framför allt hos barn (Drouot *et al.*, 2008).

Kliniska symtom hos människa

Hos människa pratar man, beroende på var symtomen är lokaliserade, om bland annat tinea corporis, tinea capitis eller tinea faciei. Även onykomykos är vanligt (Nenoff *et al.*, 2014b). Typiska symtom är runda eller ringformade hudförändringar. Den lokala inflammationen orsakar en hudrodnad och ibland kan förändringarna vara eksemliknande med fjällande hud. Ringformen uppstår när läkningsprocessen har börjat i mitten medan inflammationen pågår i marginalen (Donnelly, 2000; Czaika & Lam, 2013). En viss klåda förekommer i de flesta fallen (Kraemer *et al.*, 2013). Även hos människa är unga individer särskilt mottagliga. (Nenoff *et al.*, 2012).

Diagnostik

Dermatofyter identifieras huvudsakligen genom en kombination av makroskopiskt utseende i koloni och mikroskopiska egenskaper (Fumeaux *et al.*, 2008). En direkt undersökning på djuret med hjälp av Wood's lampa fungerar inte för *Trichophyton*-arter av *A. benhamiae*, då dessa arter inte fluorescerar när de träffas av UV-ljus (Nenoff *et al.*, 2014b).

Att *Trichophyton*-arter av *A. benhamiae* diagnostiseras först på senare år beror antagligen inte på att de inte har funnits tidigare, utan på att de inte har diagnostiserats korrekt. I odling finns stora likheter med *M. canis*, medan de mikroskopiskt är väldigt lika *T. interdigitale* (Nenoff *et al.*, 2014b). I forskningssammanhang har man alltmer börjat använda DNA-sekvensering, vilket möjliggör tillförlitlig identifiering (Nenoff *et al.*, 2014b; Ziolkowska *et al.*, 2015).

Odling

Enligt Chermette *et al.* (2008) är odling i renkultur referensstandard för diagnostiken av dermatofyter.

Lämpligt att provta är hårstrån och hudfjäll från marginalen av hudförändringen eller en bit av förändrade klor. Finns det avbrutna/skadade hårstrån tas dessa med fördel. För att minimera mängden kontaminanter rekommenderas att lång, överflödiga päls först klipps ner och att området försiktigt desinficeras. Det är bra att få med roten av hårstråna, det ökar sannolikheten att få tag i infektiöst material. Djur som är misstänkt subkliniskt infekterade kammats igenom

med en tandborste för att erhålla hårstrån och eventuella svampsporer (Foil, 1993; Donnelly *et al.*, 2000; Chermette *et al.*, 2008).

Provmaterialet odlas på media som är särskilt lämpade för diagnos av dermatofyter, exempelvis Sabouraud dextrosagar. Denna agar innehåller cykloheximid och antibiotika såsom kloramfenikol eller penicillin-gentamicin för att hindra tillväxt av andra fungi eller bakterier. En pH-indikator, vanligtvis fenolröd, visar på förbrukning av proteiner respektive kolhydrater. Dermatofyter använder, till skillnad från saprofytiska fungi, helst proteiner som näringskälla. Detta leder till förhöjt pH och en röd färgförändring. Att tänka på är att även dermatofyterna kommer att använda kolhydrater efter att proteinerna har tagit slut, vilket orsakar en färgskiftning åt andra hållet. Det är därför viktigt att avläsa färgen vid rätt tidpunkt; om provet är positivt sker färgskiftningen samtidigt som tillväxten börjar (Foil, 1993; Donnelly *et al.*, 2000; Chermette *et al.*, 2008).

Även Dermatophyte Test Medium (DTM) kan användas till odling. Sammansättningen kan skilja något beroende på tillverkare men även denna agar innehåller ämnen som främjar tillväxt av dermatofyter, hämmar tillväxt av kontaminanter samt innehåller en pH-indikator (Donnelly *et al.*, 2000).

Inkubation ska ske i rumstemperatur i upp till tre veckor (Donnelly *et al.*, 2000; Biberstein & Hirsh, 2004). Mögelsvampar såsom dermatofyter karakteriseras av att de, till skillnad från encelliga jästsvampar, växer genom bildning av hyphae. Dessa förklarar svamparnas spretiga utseende i odling (Biberstein & Hirsh, 2004). Skillnader i koloniutseende finns mellan arter och även mellan stammar inom samma art. *Trichophyton*-arter av *A. benhamiae* har i regel en vit/beige/gulaktig färg och ett pudrigt, bomullsaktigt utseende. Kolonierna är platta, eventuellt med en upphöjning centralt. Ytan kan vara mer eller mindre knottrig och färgen på koloniernas undersida kan vara olika skiftningar av gult, orange och brunt (se Bild 2) (Foil, 1993; Donnelly *et al.*, 2000; Nenoff *et al.*, 2014b; Ziolkowska *et al.*, 2015). Då utseendet liknar det av *M. canis* är det svårt att skilja på arterna. De senaste åren har en metod tagits fram som, med hjälp av odling på en särskild typ av agar (CandiSelect™ 4), kan särskilja dem beroende på en färgförändring (Nenoff *et al.*, 2014b).

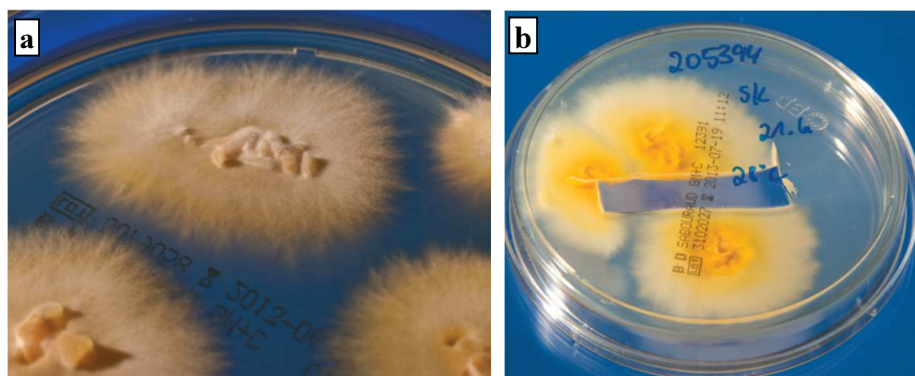


Bild 2. Odling av *Trichophyton*-arter av *A. benhamiae* efter skrapprov från människa. Odlade på Sabouraud 4 % dextrosagar: Kolonier uppfifrån (a) och underifrån (b).
Bilder från Nenoff *et al.*, 2014b

Odling är först och främst till för att bekräfta förekomsten av dermatofyter. För att säkert identifiera arten krävs mikroskopi (Donnelly *et al.*, 2000).

Mikroskopi

Direkt mikroskopi av hårstrån och hudskrap hjälper oftast inte så mycket i diagnosen av dermatofyter men kan användas för att utesluta ektoparasiter (Chermette *et al.*, 2008). Ibland kan man dock upptäcka svampsporer som omger hårstrån. För att upptäcka dessa sporer ska provet renas med 10 %-igt kaliumhydroxid före analys, helst över natten (Foil, 1993; Biberstein & Hirsh, 2004).

Den anamorfa, parasitära dermatofyten bildar asexuella sporer, det vill säga arthrokonidier. Svampen saknar sexuella egenskaper i detta stadie. Arthrokonidier bildas genom avskiljning av celler från hyphae. Deras storlek och utseende (makro-, respektive mikrokonidier) är ofta specifik för olika svampar och kan användas i diagnostiken (Biberstein & Hirsh, 2004). *Trichophyton*-arter av *Arthroderma benhamiae* bildar talrika runda till klubb- eller päronformade mikrokonidier. De är lateralt eller terminalt lokaliserade på hyphae och är ofta anordnade som druvklasar (se Bild 3) (Nenoff *et al.*, 2014b). Enligt Biberstein & Hirsh (2004) saknar fungi inom släktet *Trichophyton* ofta makrokonidier. De verkar dock kunna förekomma bland stammar av *Trichophyton*-arter av *A. benhamiae* och är då de smalt cigarrformade och uppdelade i tre till åtta septa (Nenoff *et al.*, 2014b).

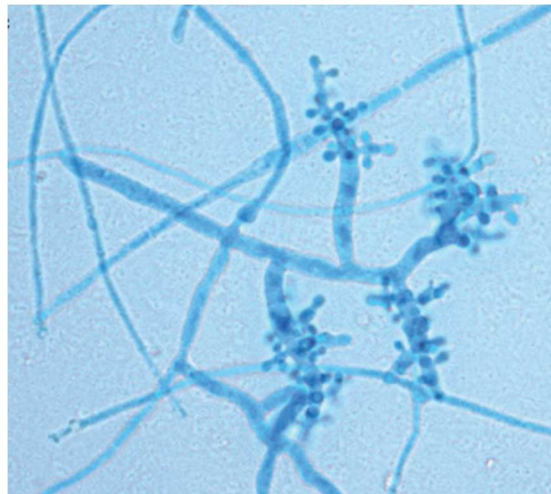


Bild 3. *Trichophyton*-art av *A. benhamiae*, färgad med lactophenol cotton blue. Talrika mikrokonidier likt druvklasar syns tydligt.
Bild från Nenoff *et al.*, 2014b.

För att artbestämna dermatofyter behöver odlade kolonier därför undersökas närmare, tidigast efter 7 – 10 dagar då eventuella makrokonidier börjar produceras. Enligt Biberstein & Hirsh (2004) ska kolonier för mikroskopi helst tas från Sabouraud agar, då dermatofyterna har sämre förmåga att bilda sporer på DTM. Att avgöra den exakta stammen är inte möjligt endast utifrån den mikroskopiska fenotypen (Ziólkowska *et al.*, 2015).

DNA-sekvensering

DNA-sekvensering används inte inom rutindiagnostiken gentemot veterinärer och djurägare i Sverige³. Inom forskningen är metoden dock användbar för att identifiera enskilda stammar, utreda släktskap dem emellan samt kunna skilja exempelvis antropofila och zoofila stammar inom samma art åt. Det är i mångt och mycket dessa möjligheter som har lett till ändringar i klassificeringen för dermatofyter. Noggrann identifiering är av stor vikt på grund av de stora skillnaderna i dermatofyternas patogenicitet. Fylogenetisk analys möjliggör till exempel smittspårning i epidemiologiska studier. Arbetet med att upprätta ett referenssystem för den nya klassificeringen av stammar är pågående. Svårigheten är att olika laboratorier använder olika molekylärbiologiska tekniker och även olika DNA-fragment i sitt arbete (Ziólkowska *et al.*, 2015).

Enligt Ziólkowska *et al.* (2015) är sekvensering av ITS-regionen (= internal transcribed spacer) i rDNA referensstandard för fylogenetiska analyser, men även andra områden i rDNA-genen används, exempelvis 28S rDNA (Drouot *et al.*, 2008). För att göra en DNA-sekvensering renas DNA fram, sedan utförs en PCR med hjälp av primers som amplifierar fragment av rDNA-genen. Produkterna kan analyseras med hjälp av gelelektrofores eller DNA-sekvenseras med hjälp av molekylärbiologisk utrustning (Drouot *et al.*, 2008; Ziólkowska *et al.*, 2015).

Histologi

Histopatologiska metoder kan inte identifiera symtomfria bärare av dermatofyter. Symtom som kan upptäckas genom att undersöka en biopsi histologiskt är inflammation i hårfollikeln och hyperplastisk eller varig dermatit i epidermis. Vid färgning med PAS (periodic acid Schiff) eller H&E (hematozylin & eosin) kan även arthrokonidier eller hyphae upptäckas (Donnelly *et al.*, 2000; Chermette *et al.*, 2008).

I en studie av marsvin infekterade med *T. mentagrophytes* lyckades man diagnostisera 18 % av djuren genom histopatologi, medan siffran var 51 % för konventionella metoder; ändå menar författarna att metoden kan vara av vikt för att dokumentera inflammatoriska processer som visar på en fullgången infektion. Metoden används inte rutinmässigt idag (Saunte *et al.*, 2008).

Diagnostik i praktiken

Hur ofta svenska veterinärer skickar in prover när de misstänker dermatofytos på marsvin är svårt att svara på. På SVA fick man under 2011 och 2012 in ett fyrtiotal prover från marsvin per år³. Man kan spekulera i vad det låga antalet kan bero på; ifall djurägare inte söker veterinärvård för besvären eller ifall veterinärer väljer att behandla utan provtagning.

På SVA diagnostiserar man på artnivå med hjälp av odling på olika typer av media samt med hjälp av mikroskopi³.

Allmänna behandlingsprinciper

Hos immunokompetenta djur läker dermatofytos i regel ut av sig självt. Anledningen till det är som tidigare nämnt det immunologiska svaret som bland annat binder upp det för svampens

³ Bagge E., SVA, pers. medd., 2015

tillväxt nödvändiga järnet i vävnaden samt hämmar dess enzymer (Biberstein & Hirsh, 2004). I studien av 101 marsvin med dermatofytos fick åtta djur ingen behandling alls. Hos sju av dessa läkte infektionen ut av sig självt (Kraemer *et al.*, 2013).

Trots den frekventa spontanläkningen rekommenderas behandling för att både förkorta sjukdomsperioden och begränsa smittspridningen till miljön, till andra individer eller till människor (Biberstein & Hirsh, 2004; Chermette *et al.*, 2008). Man rekommenderar även att burkamrater behandlas och att miljön saneras. Många författare menar att den bästa behandlingen utgörs av en kombination av systemisk och lokal behandling, då systemisk behandling har bäst effekt i hårfolliklarna (exempelvis Itrafungol[®] Vet., en oral lösning som doseras på samma sätt som till katt⁴) medan lokal behandling (exempelvis mikonazol i kombination med klorhexidin, Malaseb[®] vet.) begränsar smittspridning genom minskning av sporer på pälsens yta (Donnelly *et al.*, 2000; Biberstein & Hirsh, 2004; Chermette *et al.*, 2008; FASS-verksamheten, 2015).

Generellt innebär "lokal" behandling att hela djurets päls behandlas. Att endast applicera läkemedel på symtomatiska områden rekommenderas inte (Chermette *et al.*, 2008). All lokal behandling av djur med dermatofytos bör utföras med försiktighet, då det har diskuterats ifall hudens mottaglighet för dermatofyter ökar när mikroskopiska sår uppstår (Chermette *et al.*, 2008; Saunte *et al.*, 2008), exempelvis vid badning och annan hantering.

Miljösanering är avgörande för att förhindra att djur återinsjuknar på grund av sporer som har spridits. Saneringen innebär städning, tvättning eller desinfektion av samtliga föremål som direkt eller indirekt har varit i kontakt med det infekterade djuret (Donnelly *et al.*, 2000; Chermette *et al.*, 2008).

Förebyggande åtgärder

På grund av att det förekommer symptomfria smittbärare är det relativt svårt att förebygga dermatofytos. Däremot finns det mycket som kan göras för att förhindra vidare spridning.

Det första steget är snabb och korrekt diagnostisering, som kan förhindra att smittan sprids i och med att lämpliga åtgärder kan vidtas tidigast möjligt (Czaika & Lam, 2013). Det underlättar att hitta smittkällan, exempelvis en subklinisk infekterad bärare. När väl bäraren är identifierad kan vidare spridning eller återinsjuknande förhindras genom att även behandla denna individ (Biberstein & Hirsh, 2004). Kraemer *et al.* (2012) föreslår att nyinförskaffade marsvin testas för dermatofyter innan de introduceras i en befintlig grupp.

Att förebygga smittspridning handlar även om att ta ansvar när man vet om att smittan finns. Enligt Nenoff *et al.* (2012) är man i förvånansvärt många zoobutiker medveten om att dermatofyter förekommer bland djuren utan att varken stoppa försäljningen eller informera köparna om detta.

⁴ Tornvall M., leg. veterinär på Mälaren Smådjursklinik, pers. medd., 2015

Svenska marsvinsföreningen försöker förhindra smittspridning genom att ha särskilda utställningsregler. Reglerna innebär att man vid hälsokontrollen avvisar både marsvin som uppvisar symtom på dermatofytos och alla andra djur från samma ägare (SMF, 2014).

För att förebygga smitta till människan bör misstänkt infekterade djur hanteras med försiktighet. Användning av handskar samt noggrann handtvätt och desinfektion rekommenderas (Balsari *et al.*, 1981).

DISKUSSION

Några faktorer har försvårat uppgiften att få svar på det här arbetets frågeställningar. Mycket forskning inom ämnet är gjord på 60-, 70- och 80-talet. Då klassificeringen av svampar och möjligheterna till identifiering har förändrats sedan dess (Kraemer *et al.*, 2012; Nenoff *et al.*, 2012) är det svårt att översätta olika arter och stammar av dermatofyter till dagens taxonomi. Idag vet man till exempel tack vare genetiska analyser att vissa arter inom *Trichophyton*-släktet kan förväxlas med varandra i odling/mikroskopi (Nenoff *et al.*, 2012, 2014b), vilket gör att det inte är möjligt att säkert avgöra vilken art det rörde sig om i äldre studier. Av den anledningen har det i möjligaste mån tagits mer hänsyn till nyare studier avseende agens och prevalens.

Även i nyare litteratur inom ämnet råder en viss begreppsförvirring avseende dermatofyter som drabbar marsvin. Medan vissa håller fast vid begreppet *Trichophyton mentagrophytes* (Kraemer *et al.*, 2012, 2013; Czaika & Lam, 2013) som numera endast ska användas till den tidigare underarten var. *quinckeanum* (Nenoff *et al.*, 2012), använder andra namnet på den teleomorfa formen, *Arthroderma benhamiae* (Fumeaux *et al.*, 2004). Nenoff *et al.*, (2014a) menar att även det senare är felaktigt, då det aldrig är den teleomorfa formen som isoleras från marsvin eller människa.

En annan svårighet har varit att det generellt finns mer forskning på marsvin som försöksdjur än som husdjur. Även om forskningen i många avseenden är relevant är det viktigt att komma ihåg att miljön kring och ursprunget av hus- respektive laborierdjur skiljer sig åt. Laborierdjur kommer ofta från destinationsuppfödningar; och på många laborier kommer djuren från ett fåtal uppfödare (Balsari *et al.*, 1981). Om alla studerade djur kommer från samma eller ett fåtal uppfödare kan resultatet bli missvisande med tanke på att dermatofyter lätt sprider sig i djurgrupper och miljön (Chermette *et al.*, 2008). I studier av privatägda husdjur är det lättare att välja ut en slumpmässig studiepopulation i och med att marsvinen kommer från olika hem och antagligen från olika uppfödare.

Många av de prevalensstudier som det refereras till i detta arbete har haft en begränsad storlek på studiepopulationen, vilket kan minska tillförlitligheten av resultaten. Till exempel har López-Martínez *et al.* (1984) använt 50 marsvin, Vangeel *et al.* (2000) 115 och d'Ovidio & Santoro (2015) 93. Enligt Vangeel *et al.* (2000) hade andra studier tidigare kommit fram till siffror på prevalens mellan 1,4 och 30 %. Det är ett tecken på hur svårt det är att få några allmängiltiga siffror. Utöver ovan nämnt urval av studiepopulationen kan skillnaderna i förekomsten av dermatofyter mellan länder och mellan regioner med olika klimat (Chermette *et al.*, 2008) vara en förklaring till detta.

En intressant aspekt är att mindre än hälften av misstänkta fall av dermatofytos bekräftas efter analys av provmaterial. I studien av Kraemer *et al.* (2012) testades 38,1 % av proverna positivt (431/1132), samma siffra presenteras i Drouot *et al.* (2008) (8/21). Utifrån siffran bör man fråga sig om prover tas korrekt och om dagens analysmetoder förmår detektera dermatofyter i samtliga fall. När marsvin uppvisar symtom som tyder på möjlig dermatofytos bör veterinären misstänka detta och vidta åtgärder därefter, på grund av den höga smittsamheten både till andra djur samt till människa (Kraemer *et al.*, 2013). Att antalet bekräftade fall är så lågt i ovan nämnda studier innebär att veterinärer bör vara försiktiga med att diagnostisera dermatofytos

endast utifrån kliniska symtom. Provtagning av djur med misstänkta symtom är att rekommendera innan behandling påbörjas. Om det inte görs finns risk för att en stor andel marsvin med andra diagnoser felbehandlas.

Att zoonotiska risker utgår från marsvin verkar man i litteraturen vara överens om, oavsett om det gäller laboratoriepersonal (López-Martínez *et al.*, 1984) eller djurägare (Vangeel *et al.*, 2000; Drouot *et al.*, 2008; Czaika & Lam, 2013; Kraemer *et al.*, 2013). Enligt Nenoff *et al.* (2012) är problemet växande och kräver ett ökat medvetande hos läkare för att kunna komma tillrätta med problemet. För att eliminera smittkällan krävs ett samarbete med veterinär (Czaika & Lam, 2013).

Ett ökat medvetande är också önskvärt bland djurägare. Ett stort problem i begränsningen av smittan är att det finns symptomfria bärare. Kraemer *et al.* (2013) visade att man hade införskaffat nya djur i cirka hälften av fallen där marsvinen var sjuka i dermatofytos. Ägarna bör göras medvetna om den risken men hur sjukdomen ska förebyggas är svårt att svara på. Då stress diskuteras som predisponerande faktor (Czaika & Lam, 2013; Kraemer *et al.*, 2013) bör införandet göras så stressfritt som möjligt för djuren, vilket kräver kunskap av djurägaren. Om sjukdomen bryter ut är det viktigaste att begränsa ytterligare spridning.

Utifrån befintlig forskning har det i detta arbete inte varit möjligt att svara på exakt vilka arter av dermatofyter som förekommer hos marsvin i Sverige eller hur stor prevalensen är. Det har därmed inte heller varit möjligt att avgöra exakt hur stort problemet är i den veterinärkliniska vardagen, respektive hur ofta ägare blir smittade av sina husdjur. Skulle den här typen av studier utföras i framtiden är det viktigt med en tillräckligt stor studiepopulation för att kunna dra slutsatser för hela landet.

LITTERATURFÖRTECKNING

- Balsari A., Bianchi C., Cocilovo A., Dragoni I, Poli G., Ponti W. (1981) Dermatophytes in clinically healthy laboratory animals. *Laboratory Animals*, 15: 75-77.
- Biberstein E.L., Hirsh D.C. (2004) Dermatophytes. I: Hirsh D.C., MacLachlan N.J., Walker R.L. (red.), *Veterinary Microbiology*. 2nd ed. Iowa, USA: Blackwell Publishing, 273-278.
- Chermette R., Ferreiro L., Guillot J. (2008) Dermatophytoses in Animals. *Mycopathologia*, 166: 385-405.
- Czaika VA., Lam P-A. (2013) *Trichophyton mentagrophytes* cause underestimated contagious zoophilic fungal infection. *Mycoses*, 56 (Suppl. 1): 33-37.
- Donnelly T.M., Rush E.M., Lackner P.A. (2000) Ringworm in Small Exotic Pets. *Seminars in Avian and Exotic Pet Medicine*, Vol. 9, No 2 (april): 82-93.
- d'Ovidio D., Santoro D. (2015) Survey of Zoonotic Dermatoses in Client-Owned Exotic Pet Mammals in Southern Italy. *Zoonoses and Public Health*, 62: 100-104.
- Drouot S., Mignon B., Fratti M., Roosje P., Monod M. (2008) Pets as the main source of two zoonotic species of the *Trichophyton mentagrophytes* complex in Switzerland, *Arthroderma vanbreuseghemii* and *Arthroderma benhamiae*. *ESVD and ACVD*, 20: 13-18.
- FASS-verksamheten (2015). *FASS Djurläkemedel*.
<http://www.fass.se/LIF/startpage?userType=1> [2015-02-20]
- Foil C.S. (1993) Dermatophytosis. I: Griffin C.E., Kwochka K.W., MacDonald J.M. (red), *Current Veterinary Dermatology*. Missouri, USA: Mosby – Year Book Inc, 22-33.
- Fumeaux J., Mock M., Ninet B., Jan I., Bontems O., Léchenne B., Lew D., Panizzon R.G., Jousson Ol, Monod M. (2004) First Report of *Arthroderma benhamiae* in Switzerland. *Dermatology*, 208: 244-250.
- Kraemer A., Mueller R.S., Werckenthin C., Straubinger R.K., Hein J. (2012) Dermatophytes in pet Guinea pigs and rabbits. *Veterinary Microbiology*, 157: 208-213.
- Kraemer A., Hein J., Heusinger A., Mueller R.S. (2013) Clinical signs, therapy and zoonotic risk of pet guinea pigs with dermatophytosis. *Mycoses*, 56: 168-172.
- López-Martínez R., Mier T., Quirarte M. (1984) Dermatophytes isolated from laboratory animals. *Mycopathologia*, 88: 111-113.
- Nenoff P., Handrick W., Krüger C., Vissiennon T., Wichmann K., Gräser Y., Tchernev G. (2012) Dermatomykosen durch Haus- und Nutztiere – Vernachlässigte Infektionen? *Hautarzt*, 63: 848-858.

Nenoff P., Krüger C., Ginter-Hanselmayer G., Tietz H-J. (2014a) Mycology – an update. Part 1: Dermatophytes: Causative agents, epidemiology and pathogenesis. *Journal of the German Society of Dermatology (JDDG)*, doi: 10.1111/ddg.12245. 2014-11-12

Nenoff P., Uhrlass S., Krüger C., Erhard M., Hipler U-C., Seyfarth F., Herrmann J., Wetzig T., Schroedl W., Gräser Y. (2014b) *Trichophyton* species of *Arthroderma benhamiae* – a new infectious agent in dermatology. *Journal of the German Society of Dermatology (JDDG)*, doi: 10.1111/ddg.12390. 2015-02-04

Saunte D.M., Hasselby J.P., Brillowska-Dabrowska A., Frimodt-Møller N., Svejgaard E.L., Linnemann D., Nielsen S.S., Hædersdal M., Arendrup M.C. (2008) Experimental guinea pig model of dermatophytosis: a simple and useful tool for the evaluation of new diagnostics and antifungals. *Medical Mycology*, 46: 303-313.

Sieklicki U., Oh S-H., Hoyer, LL. (2014) Frequent isolation of *Arthroderma benhamiae* from dogs with dermatophytosis. *Veterinary Dermatology*, 25: 39-e14

Svenska marsvinsföreningen (2015-02-22). *Utställningskalendarium*.
http://www.svenskamarsvinsforeningen.se/index.php?option=com_content&view=article&id=134&Itemid=58 [2015-02-24]

Svenska marsvinsföreningen (2015-02-10). *Sök uppfödare*.
http://www.svenskamarsvinsforeningen.se/index.php?option=com_content&view=article&id=133&Itemid=84 [2015-02-24]

Svenska marsvinsföreningen (2014-01-06). *Utställningsregler*.
http://www.svenskamarsvinsforeningen.se/index.php?option=com_content&view=article&id=188&Itemid=210 [2015-02-26]

Vangeel I., Pasmans F., Vanrobaeys M., De Herdt P., Haesebrouck F. (2000) Prevalence of dermatophytes in asymptomatic guinea pigs and rabbits. *Veterinary Record*, 146: 440-441.

Ziólkowska G., Nowakiewicz A., Gnat S., Trościańczyk A., Zięba P., Majer Dziedzic B. (2015) Molecular identification and classification of *Trichophyton mentagrophytes* complex strains isolated från humans and selected animal species. doi: 10.1111/myc.12284. 2015-02-04